ORTHOPÄDIE AKTUELL
12/2016
eurocom
• WIR • ENTWICKELN • GESUNDHEIT •

DER FALL DES MONATS

ORTHETISCHE VERSORGUNG BEI OSTEOPOROSE

Osteoporose ist eine Systemerkrankung. Der pathologische Knochenschwund mit klinischer Symptomatik wird in die seltene juvenile und früherwachsene Form bei Patienten bis 50 Jahre, die postklimakterische Osteoporose bei Frauen zwischen 50-70 Jahre (Typ I) und die Altersosteoporose ab 70 Jahre (Typ II) eingeteilt. Davon abzugrenzen ist die Altersosteopenie, der physiologisch allmählich entstehende Knochenschwund im Alter ohne klinische Symptomatik.

Dr. med. Robert Krämer, Barcelona

Bei der Osteoporose wird mehr Knochen ab- als aufgebaut. Der verbleibende Knochen ist normal, aber weniger. Die Anzahl der Knochenbälkchen wird verringert und die Kortikalis wird dünner. Die Manifestation bzw. die Frakturgrenze ist ab einem Knochenverlust von ca. 40% erreicht. Die klinische Manifestation der Osteoporose ist häufig eine pathologische Fraktur. Am meisten betroffen von osteoporotischen Frakturen ist die Wirbelsäule in ihren Hauptbelastungszonen. Es kommt zur typischen Wirbelkörperverformung im Sinne von Fisch- und Keilwirbeln und zur typischen Hyperkyphose der Brustwirbelsäule mit kompensatorischer Hyperlordose der Lendenwirbelsäule. Die Patienten klagen über Schmerzen im gesamten Achsenskelett mit Punktum Maximum im Bereich der Höhe des betroffenen Wirbels. Der Schmerz intensiviert sich bei Bewegung, was zur Inaktivität führt. Hier schließt sich der Teufelskreis. Die knochenaufbaufördernde Bewegung fällt weg, was zur Beschleunigung des Knochenschwundes führt. Neben der medikamentösen knochenaufbaufördernden Therapie ist die unmittelbare Mobilisierung der Patienten wichtig, um den Teufelskreis gar nicht erst entstehen zu lassen. Hier kommt der adäquaten orthetischen Versorgung der Patienten eine entscheidende Rolle zu.

In unserem Fall des Monats handelt es sich um eine 59-jährige Patientin mit postklimakterischer Osteoporose (Typ I). Sie berichtete, beim Anheben eines leichten Gegenstandes einen plötzlichen Schmerz im Bereich der unteren Brustwirbelsäule verspürt zu haben. Die Röntgenaufnahme zeigte eine Fraktur Th9 (Abb.1).

Abb. 1: Röntgenbild bei Erstvorstellung mit Deckplattensinterung BWK 11

Es erfolgte die Versorgung mit einem Dreipunkt-Stützkorsett. Parallel wurde eine Schmerz- und den Knochenaufbau-fördernde Medikation verordnet. Allerdings konnte nur eine mäßige Beschwerdereduktion erzielt werden. Nach vier Wochen wurde eine Kontrollröntgenaufnahme angefertigt. Hier zeigte sich eine zusätzliche Fraktur Th7 mit Ausbildung eines Keilwirbels (Abb.2).

Es stellte sich heraus, dass die Patientin in dem Dreipunkt-Stützkorsett Druckstellen entwickelt hatte und es deshalb nur unzureichend zugeschnürt trug. Es konnte keine korrigierende Funktion erreicht werden, was die zusätzlich entstandene Fraktur begünstigte. Außerdem klagte sie über zusätzliche Schmerzen im Bereich der Lendenwirbelsäule im Sinne einer kompensatorischen Hyperlordose, die zum Facettensyndrom führte. Daraufhin wurde eine thorakolumbale Orthese mit therapeutisch korrekter Abschulung angepasst. Der Vorteil ist die zu Beginn der Therapie komplette Entlastung der gesamten Wirbelsäule, sowohl der durch die Frakturen betroffenen Brustwirbelsäule als auch der durch die kompensatorische Hyperlordose schmerzhafte Lendenwirbelsäule.

Die Patientin verspürte nach Anlage der Orthese eine unmittelbare Schmerzverbesserung, sodass sie besser mobilisiert werden konnte. Außerdem konnte die Schmerzmedikation reduziert werden. Im weiteren Verlauf der Behandlung wurde die Orthese abgebaut. Das modulare Orthesensystem

mit therapeutisch korrekter Abschulung ermöglicht einen Abbau der Orthese parallel zum Aufbau der Knochensubstanz durch die Osteoporosemedikation über die nächsten Wochen und Monate.

Zu einer suffizienten Therapie eines Schmerzsyndroms bei Osteoporose gehört eine adäquate orthetische Versorgung. Idealerweise stützt die Orthese das gesamte Achsenorgan, da es sich bei der Osteoporose um eine Systemerkrankung handelt. Es genügt nicht nur den akut z.B. durch eine Fraktur betroffenen Bereich zu stabilisieren. Außerdem sollte die Orthese die Möglichkeit der therapeutisch korrekten Abschulung bieten, damit sie dem Krankheitsverlauf entsprechend angepasst werden kann.

Abb. 2: Die Kontroll-Röntgen-aufnahme nach vier Wochen zeigt eine zusätzliche Keilwirbelbildung BWK 7.

KORRESPONDENZADRESSE

Dr. med. Robert Krämer, Hospital Quirón Teknon, Vilana 12, 08022 Barcelona, Spanien

WUSSTEN SIE SCHON…

dass Osteoporose zu den Volkskrankheiten zählt?

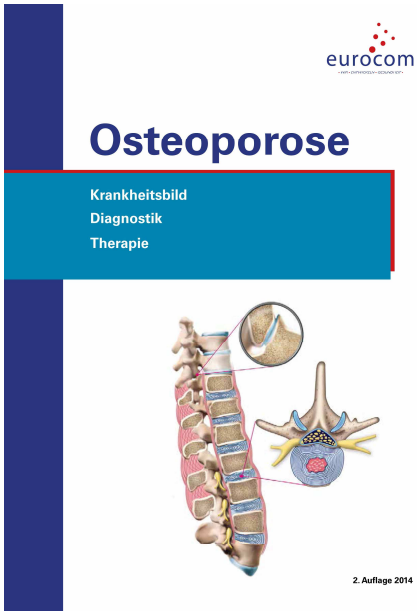

Der eurocom-Ratgeber „Osteoporose: Krankheitsbild, Diagnostik und Therapie“, der sich vor allem an Ärzte, Leistungserbringer und Mitarbeiter in den Hilfsmittelteams der Krankenkassen wendet, informiert anschaulich und prägnant über die Volkskrankheit Osteoporose, an der Schätzungen zufolge rund 7,8 Millionen Deutsche leiden. Basierend auf der Leitlinie zu Prophylaxe, Diagnostik und Therapie der Osteoporose des Dachverbandes Osteologie legt die Broschüre dabei den Fokus auf die Therapiemöglichkeiten, die dem Arzt bei der Behandlung der Osteoporose zur Verfügung stehen. Spezielle Orthesen sind dabei ein wichtiger Baustein. Sie stabilisieren nachweislich die Wirbelsäule und richten diese auf. Dadurch verringern sich einerseits die Schmerzen des Patienten, andererseits geben diese Orthesen ihm ein höheres Sicherheitsgefühl. Das trägt wesentlich dazu bei, dass die Patienten nach Wirbelkörperfrakturen schnell wieder mobil sind. Außerdem können Osteoporose-Orthesen weiteren Wirbelkörperfrakturen vorbeugen.

Der Ratgeber steht unter www.eurocom-info.de zum Download bereit und kann als Printversion bestellt werden.

TERMINE

→ 19. – 21. Januar 2017, Berlin: DGOOC Kurs 2017 – Wirbelsäule, www.intercongress.de

→ 23. – 25. März 2017, Erlangen: Osteologie- Jahreskongress, www.osteologie17.de

→ 27. – 29. April 2017, Baden-Baden: 65. Jahrestagung der Vereinigung Süddeutscher Orthopäden, www.vsou.de

→ 22. – 24. Juni 2017, Dortmund: 65. Jahrestagung der Norddeutschen Orthopäden und Unfallchirurgen, www.nouv-kongress.de

INDUSTRIETICKER



Rückenorthesen – wichtiger Baustein der Osteoporose-Therapie. medi weist 20 Jahre Erfahrung in der Behandlung von osteoporotischen Wirbelkörperfrakturen auf. Immer im Fokus: Die hohe Patienten-Compliance. Die Rückenorthese Spinomed kann budgetneutral verordnet werden. Nähere Informationen und Studien zur nachgewiesenen Wirkung erhalten Sie in der Infobroschüre Spinomed Art.-Nr.: 30222. Bestellen Sie Ihr persönliches Exemplar kostenfrei unter: Tel. 0921 912-977 oder arzt@medi.de.

***

Ab Januar kommt von Bauerfeind Spinova Osteo für die Osteoporose-Therapie auf den Markt. Die Orthese richtet die Wirbelsäule auf, aktiviert die obere Rückenmuskulatur und stabilisiert auch das Becken. Ihre korrigierende Zugkraft kann vom Patienten selbst reguliert werden. Beim Tragen fällt sie kaum auf – sie ist sehr leicht, behält ihre Passform bei Bewegung und lässt Bauch und Brust frei. Weitere Infos unter www.bauerfeind.com.

***

Die Ursachen von Rückenschmerzen sind so vielfältig wie die Alltagssituationen, in denen sie auftreten. Wirksame Unterstützung bieten die vier neuen JuzoPro Lumbalorthesen. Es gibt sie von light bis strong, je nach Indikation und individuellen Bedürfnissen: JuzoPro Lumbal light, JuzoPro Lumbal, JuzoPro Lumbal plus und JuzoPro Lumbal strong. Die Produktserie wurde diese Jahr mit dem international anerkannten Designpreis Red Dot Award: Product Design 2016 ausgezeichnet. Mehr Informationen unter www.juzo.com

***