ORTHOPÄDIE AKTUELL
09/2016
eurocom
• WIR • ENTWICKELN • GESUNDHEIT •

DER FALL DES MONATS

DAS „OSTEOPOROTISCHE WIRBELKÖRPERFRAKTUR-SYMPTOM“ EINER SYSTEMERKRANKUNG



Dr. med. Peter Clarenz, Facharzt für Orthopädie und Osteologie (DVO)

Die osteoporotische Wirbelkörperfraktur ist eine Verformung oder Fraktur eines Wirbelkörpers, spontan oder bereits bei geringer Krafteinwirkung. Sie tritt infolge der Osteoporose-spezifisch veränderten Knochenqualität (Architektur) und Knochenquantität auf. Nur 20 bis 30 Prozent dieser Frakturen werden zeitnah zum Frakturereignis diagnostiziert. Patienten suchen die Praxis wegen länger bestehender Wirbelsäulenbeschwerden auf, gelegentlich wird ein Minimaltrauma oder ein Verheben in der Anamnese angegeben. Diesen Beschwerden liegt die typische osteoporotische Deck- und Grundplattenimpression, beziehungsweise Keilfraktur zugrunde – manchmal spontan, meist jedoch nach axialer oder flektierender Überlastung.

KLINIK DER OSTEOPOROTISCHEN WIRBELKÖRPERFRAKTUR

Patienten interpretieren das Schmerzgeschehen oft als vermeintlichen „Hexenschuss“. Es zeigt sich das Bild eines akuten oder subakuten Wirbelsäulensyndroms, dessen diagnostischer Algorithmus zunächst dem bekannten Vorgehen bei Wirbelsäulenbeschwerden entspricht. Bei der klinischen Untersuchung sind unter anderem die segmentale Irritation, die Gesamtstatik, die neuromuskuläre Situation und koordinative Leistung sowie Funktionsstörungen des Bewegungsapparates zu beurteilen. Eine Wurzelkompressionssymptomatik oder Hinweise für spinales Geschehen sind im Rahmen der typischen osteoporotischen Fraktur ungewöhnlich und müssen immer den Verdacht auf ein anderweitiges Krankheitsgeschehen lenken.

RISIKOBEURTEILUNG UND DIFFERENTIALDIAGNOSE

Nach röntgenologischer Frakturdiagnose ist eine Risikobeurteilung hinsichtlich einer Frakturinstabilität, einer Systemerkrankung oder eines lokalen primären oder sekundären Krankheitsgeschehens erforderlich. Zur Entscheidung über konservatives beziehungsweise operatives Vorgehen wird die Frakturklassifikation nach Magerl herangezogen. Die typische osteoporotische Fraktur entspricht dem Typ A1 (siehe Abbildung). Letztlich schafft sich der Wirbelkörper durch die Kompression neue Stabilität, das Ausmaß der Verformung entspricht der lokalen Knochensituation im Verhältnis zur einwirkenden Kraft. Liegt ein Sturzereignis vor, sollte der Patient unter traumatologischen Gesichtspunkten beurteilt werden, um eine Desintegration von Wirbelkörperstrukturen, die Mitbeteiligung des dorsalen Pfeilers und die Gefahr der progredienten Instabilität durch erweiterte radiologische Diagnostik auszuschließen. Die Frakturgenese, mit oder ohne Trauma, muss wesentlich in die Therapieentscheidung mit einbezogen werden, da sich Verlauf und Prognose der traumatischen Wirbelkörperfraktur völlig von der typischen osteoporotischen Wirbelkörper-Kompressionsfraktur unterscheiden können.
Die spontane Wirbelkörperfraktur ist Symptom einer Systemerkrankung. Dies kann eine Osteoporose, aber auch eine anderweitige, primäre oder sekundäre Osteopathie, beziehungsweise ein lokaler Knochenprozess sein. Parallel zur Frakturversorgung sollte die Differentialdiagnostik entsprechend der DVO-Leitlinien durchgeführt werden und gegebenenfalls eine weitere fachspezifische Abklärung erfolgen.

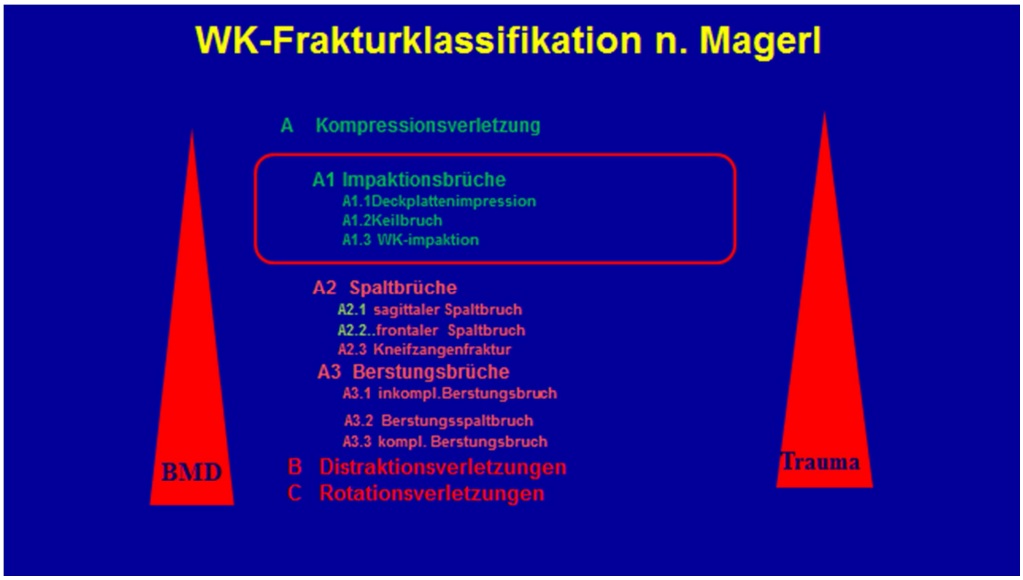

KONSERVATIVE THERAPIE

Die osteoporotische Wirbelkörperfraktur kann im Allgemeinen konservativ in der Praxis behandelt werden. Der Patient wird schmerzadaptiert und unter konsequenter analgetischer Medikation sowie Verwendung von Unterarmgehstöcken zur Entlastung des überwiegend betroffenen dorsolumbalen Überganges mobilisiert. Erheblich schmerzlindernd wirkt die Versorgung mit einer hohen Rückenorthese. Patienten empfehle ich, sie in den ersten sechs Wochen ganztägig zu tragen. Anschließend wird die Rückenorthese unter dem Gesichtspunkt der nachgewiesenen Rückenstrecker-Aktivierung stundenweise getragen – bei besonderer Belastungssituation (zum Beispiel im Haushalt) für weitere sechs Wochen. Bei der orthetischen Versorgung muss der Techniker die korrekte Anpassung der Orthese beachten. Die Orthese ist insbesondere für die Patientengruppe von Bedeutung, die aufgrund einer schweren Osteoporose ein hohes Risiko für Nachfolgefrakturen zeigt. Nachdem eine Knochenstoffwechseltherapie frühestens nach sechs Monaten zur Wirkung kommt, sind Osteoporose-Patienten mit Wirbelkörperfraktur letztlich unverändert einem Frakturrisiko ausgesetzt. Die Wirbelsäule erfährt nach Wirbelkörperfraktur eine veränderte Krafteinleitung mit Auswirkung auf die Einzelsegmente, die Gesamtstatik und das muskulo-ligamentäre System. Im Gegensatz zum Trauma-Patienten endet bei einer osteoporotischen Fraktur die Betreuung des Patienten nicht mit Abschluss der aktuellen Frakturheilung, sondern ist unter osteologischen Gesichtspunkten langjährig weiter fortzuführen.

Nach Einleitung der Frakturbehandlung und differentialdiagnostischer Abklärung wird eine spezifische knochenstoffwechselaktive Therapie nach DVO-Leitlinie eingeleitet. Sind die akuten Beschwerden abgeklungen, wird frühzeitig mit einer dosiert muskelaktivierenden, stabilisierenden Physiotherapie unter Vermeidung von Flexionsbelastung der Wirbelsäule begonnen, im weiteren mit Schwerpunkt auf Koordinationstraining, Sturzvermeidung und Muskeltraining unter Haltungskorrektur.

Die Röntgenkontrollen der Fraktur orientieren sich an traumatologischen Gesichtspunkten. Sie werden eine, drei und sechs Wochen nach Erstdiagnose beziehungsweise unter Berücksichtigung des klinischen Befundes durchgeführt, um das therapeutische Vorgehen kritisch zu überprüfen und gegebenenfalls eine Änderung des Therapieregimes vorzunehmen.

Für eine erfolgreiche konservative Therapie der osteoporotischen Wirbelkörperfraktur ist die kritische Auseinandersetzung mit der Frakturgenese, der Risikobeurteilung hinsichtlich Frakturstabilität, eines System- oder eines lokalen anderweitigen Krankheitsgeschehens erforderlich. Nicht jede Fraktur im Alter ist eine Osteoporose und nicht jede Fraktur bei Osteoporose ist nur eine „osteoporotische“ Fraktur.

KORRESPONDENZADRESSE

Dr.med.Peter Clarenz, Orthopäde, Osteologe (DVO), Thiessenweg 2, 94051 Hauzenberg

wie Bandagen und Orthesen bei Rückenschmerz helfen?

Rückenschmerzen zählen zu den Erkrankungen, die am häufigsten auftreten. Kaum einer, der nicht schon einmal darunter gelitten hat. Fast jede zehnte Krankschreibung geht darauf zurück. Und die volkswirtschaftlichen Kosten sind beträchtlich: Schätzungen zufolge gehen jährlich rund 49 Millionen Euro auf das Konto von Rückenproblemen. Der Ratgeber „Rückenschmerz – Mehr Lebensqualität, weniger Schmerzen“ gibt einen Überblick über die unterschiedlichen Ursachen von Rückenschmerzen und zeigt auf, welche diagnostischen und therapeutischen Möglichkeiten dem Arzt zur Verfügung stehen. Ein besonderer Fokus liegt dabei auf dem Einsatz von speziellen Bandagen und Orthesen für den Rücken. Praktische Tipps, wie Patienten Rückenschmerzen vermeiden können, runden die Publikation ab. Unter www.eurocom-info.de kann er als Printversion kostenlos bestellt oder als Datei heruntergeladen werden.

TERMINE

→ 29. September – 1. Oktober 2016, Villach, Österreich: 33. Jahrestagung der Österreichischen Gesellschaft für Orthopädie und orthopädische Chirurgie, www.orthopaedics.or.at

→ 29. September – 1. Oktober 2016, Gyeonggi-do, Südkorea: 3rd Annual World Congress of Orthopaedics, www.bitcongress.com

→ 25. – 28. Oktober 2016, Berlin: Deutscher Kongress für Orthopädie und Unfallchirurgie (DKOU), http://dkou.org

→ 26. November 2016, München: 5. Wirbelsäulenschmerzkongress, http://wirbelsaeulenschmerzkongress-muenchen.de

INDUSTRIETICKER

Rückenorthesen – wichtiger Baustein der Osteoporose-Therapie. medi bietet die Gurtvariante Spinomed mit ergonomisch vorgeformten Schultergurten und einfachster Handhabung sowie die Body-Varianten Spinomed active für Damen und Herren. Immer im Fokus: Die hohe Patienten-Compliance. Spinomed kann budgetneutral verordnet werden. Nähere Informationen erhalten Sie über die Infobroschüre Spinomed Art.-Nr.: 30222, Tel. 0921 912-977 oder arzt@medi.de.



***

Die Amoena Leisure Form (Art. 132) mit einem leichten Gewicht im Kern eignet sich hervorragend zum Tragen in der Freizeit, wenn eine Silikonprothese gerade nicht gewünscht ist. Beim Schlafen stützt die Form eingelegt in eine Tasche der Amoena Home Wear die andere Brust und hält diese in Position. Der weiche Stoff ist auf der Rückseite mit Comfort+ ausgestattet. Der waschbare Bezug ist super weich auf der Haut und kann für eine hygienische Reinigung abgezogen werden. Bei der Leisure Form handelt es sich um ein Accessoire im Freiverkauf und ist in den Größen 3-14 erhältlich. www.amoena.de

***

Einfacher, passgenauer, leichter und flacher – die überarbeitete SecuTec Genu von Bauerfeind überzeugt in der Knietherapie mit neuen funktionalen Lösungen: Die Gelenke der Hartrahmenorthese sind jetzt werkzeugfrei einstellbar, die Limitierung kann von außen abgelesen werden. Das Anlegen vereinfachen praktische Schnellverschlüsse, ein höhenverstellbarer Wadengurt sorgt unter anderem für den idealen Sitz und neue Mikrofaserpolster erhöhen den Komfort. Mehr unter bauerfeind.com.

***

Die my generation BOA® Schuhe sind in das GKV-Hilfsmittelverzeichnis aufgenommen worden. Somit sind die BOA Modelle mit der 10-stelligen Hilfsmittelnummer 31.03.03.7034, über die gesetzlichen Krankenkassen erstattungsfähig. Unsere Orthesenschuhe sind langlebige Wegbegleiter, die durch das Know-How unseres Produktmanagements stetig weiterentwickelt und optimiert werden. Weitere Informationen http://mygeneration-schein.de/

***

Mit ihrem professionellen und modernen Design, der hochwertigen Qualität und dem Optimum an Funktionalität und Komfort wurde die Promaster Premium-Bandagenserie mit dem diesjährigen German Design Award in Gold ausgezeichnet. Zuverlässige, funktionelle, innovative und hochkarätige Versorgung aller Patienten – dafür steht Thuasne. www.thuasne.de