ORTHOPÄDIE AKTUELL
08/2016
eurocom
• WIR • ENTWICKELN • GESUNDHEIT •

DER FALL DES MONATS

FERSENSCHMERZ: EINRISS DER PLANTAREN PLATTE

Rupturen der plantaren Faszie sind selten, werden aber gerade in Folge lange andauernder Entzündungen immer wieder beobachtet. Die klinischen Beschwerden werden durch einen plötzlich aufgetretenen Schmerz im Mittelfuß- oder Fersenbereich charakterisiert, der sich von den über viele Monate bestehenden Schmerzen der plantaren Fasziitis deutlich unterscheidet. Die Behandlung ist konservativ und umfasst die mechanische Entlastung der verletzten Struktur durch Einlagen, Physiotherapie zur Unterstützung der Gewebsregeneration und eine schmerzadaptierte Belastung.

Prof. Dr. med. Markus Walther, Ärztlicher Direktor der Schön Klinik München-Harlaching, Chefarzt Zentrum für Fuß- und Sprunggelenkchirurgie

In die Sprechstunde kam ein 47-jähriger Triathlet, der sich mehrfach für Hawaii qualifiziert hatte. Im Rahmen des Lauftrainings während der Wintermonate war es zu einem Schmerz im Bereich des Mittelfußes und der Ferse gekommen. Er war mehrfach in Behandlung gewesen. Der Sportler gab an, regelmäßig Wade und Achillessehne zu dehnen, um Überlastungen vorzubeugen. Injektionen habe er bei verschiedenen Sportmedizinern mehrfach bekommen, wobei er nicht ganz genau wisse, welche Substanzen jeweils verwendet wurden. Er habe das Training, soweit möglich, durchgezogen, da er sich im Frühjahr wieder für Hawaii qualifizieren möchte. Vor drei Tagen ist es bei einem langen Lauf plötzlich zu einem stechenden Schmerz plantar im Bereich des Mittelfußes gekommen. Mit einem Tag Verzögerung hat sich ein Bluterguss in der Fußsohle gebildet.

Abb. 1: Klinisches Bild des Sportlers mit einem Hämatom im Bereich des Längsgewölbes des rechten Fußes. Die Ausdehnung des Hämatoms entspricht relativ genau dem druckschmerzhaften Areal.

Bei der Inspektion zeigte sich beidseits ein hoher Rist. Beide Rückfüße standen neutral. Die Achillessehne war beidseits nicht verkürzt, der Silverskjöld-Test war negativ. An der rechten Fußsohle zeigte sich ein Hämatom von ca. 7 × 3 cm Größe (Abb. 1). In diesem Bereich ließ sich ein Druckschmerz auslösen. Im direkten Seitenvergleich konnte über den Windlass-Mechanismus rechts deutlich weniger Spannung im Längsgewölbe aufgebaut werden als auf der linken Seite. Die Hautverhältnisse waren unauffällig.

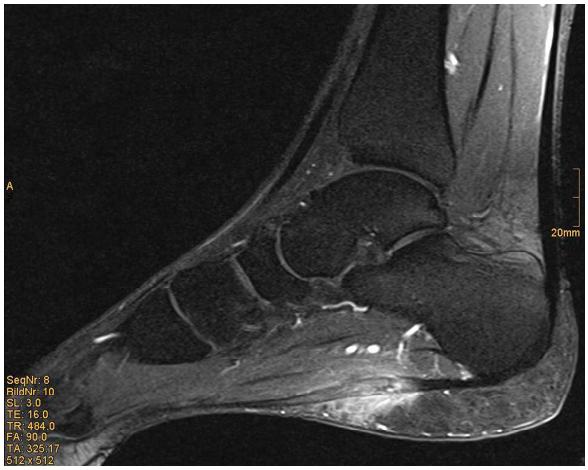

Die bereits veranlasste Röntgenuntersuchung zeigte ein unauffälliges Bild. Auch eine MRT-Untersuchung wurde bereits durchgeführt. Auf den mitgebrachten MRT-Bildern fand sich ein Einriss der plantaren Faszie ca. drei cm distal der Insertion (Abb. 2) bei einer degenerativen Auftreibung der Plantarfaszie. Um den Einriss hatte sich ein Hämatom gebildet. Der üblicherweise bei der plantaren Fasziitis betroffene fibroossäre Übergang war in diesem Fall unauffällig.

Abb. 2: MRT-Bild sag. T2: Einriss der Plantarfaszie. Degenerative, spindelförmige Auftreibung der Faszienstruktur. Flüssigkeit um die Rupturstelle. Es zeigt sich kein Begleitödem des Knochens.

Die eingeleitete Behandlung umfasste eine orale Therapie mit nichtsteriodalen Antiphlogistika (NSAR) zur Schmerzreduktion und zur Ossifikationsprophylaxe. An physikalischen Maßnahmen wurden Lymphdrainage, Friktionen und Ultraschall verordnet, um die Resorption des Hämatoms und die Regeneration der Plantarfaszie zu unterstützen. Eine schmerzadaptierte Belastung des Fußes an Unterarmgehstützen wurde erlaubt. Zur mechanischen Entlastung der plantaren Faszie erfolgte eine Einlagenversorgung mit Fersenfassung, Hohllegung der Plantarfaszie über die gesamte Länge bei gleichzeitiger Anstützung des Sustentaculum [1].

Wir haben dem Sportler empfohlen, bis zum Ausheilen der Ruptur auf Laufsport zu verzichten und das Training auf Schwimmen und Radfahren (zu Beginn Ergometer-Training) zu konzentrieren. Ein Training im schmerzhaften Lastbereich sollte vermieden werden. Acht Wochen nach dem Ereignis war ein vorsichtiges Traben wieder möglich, drei Monate nach der Ruptur konnte mit einem stufenweisen Aufbau der Laufbelastung begonnen werden.

Die plantare Fasciitis betrifft üblicherweise die Insertion dieser Struktur am Kalkaneus. Veränderungen im Mittelfußbereich sind deutlich seltener. Die plantare Fasciitis ist eine häufige Erkrankung, wobei Rupturen nur in 2-3% der Fälle beobachtet werden. Auch wenn die Injektion von Steroiden als „First Line Treatment“ immer wieder empfohlen wird, scheint sie das Risiko einer Ruptur zu erhöhen [2-4]. Ob in dem vorliegenden Fall Steroide eine Rolle gespielt haben, ließ sich nicht final eruieren, die Wahrscheinlichkeit ist allerdings hoch.

QUELLEN

[1] Walther M, Kratschmer B, Verschl J, Volkering C, Altenberger S, Kriegelstein S, et al. Effect of different orthotic concepts as first line treatment of plantar fasciitis. Foot Ankle Surg 2013;19:103-7.
[2] Kim C, Cashdollar MR, Mendicino RW, Catanzariti AR, Fuge L. Incidence of plantar fascia ruptures following corticosteroid injection. Foot Ankle Spec 2010;3:335-7.
[3] Louwers MJ, Sabb B, Pangilinan PH. Ultrasound evaluation of a spontaneous plantar fascia rupture. Am J Phys Med Rehabil 2010;89:941-4.
[4] Kayhan A, Gokay NS, Alpaslan R, Demirok M, Yilmaz I, Gokce A. Sonographically guided corticosteroid injection for treatment of plantar fasciosis. J Ultrasound Med 2011;30:509-15.

KORRESPONDENZADRESSE

Prof. Dr. med. Markus Walther, Ärztlicher Direktor der Klinik, Chefarzt Zentrum für Fuß- und Sprunggelenkchirurgie, Schön Klinik München-Harlaching, FIFA Medical Centre, Harlachinger Straße 51, 81547 München, mwalther@schoen-kliniken.de, Sekretariat: Tel.: 089 6211 2041, Fax: 089 6211 2042, Frau S. Lehr: slehr@schoen-kliniken.de, Frau A. Keller: anjkeller@schoen-kliniken.de

dass Patienten mit ihren Einlagen hochzufrieden sind?

eurocom veröffentlicht Broschüre zur Bewertung von orthopädischen Einlagen

Mehr als 400 Nutzer von orthopädischen Einlagen hatte das Institut für Demoskopie Allensbach im Auftrag des Industrieverbandes eurocom befragt. Im Zentrum standen dabei die Fragen, wie die Patienten ihre Hilfsmittel bewerten, wie sie sie nutzen und wie sie sich von Ärzten und orthopädietechnischen bzw. orthopädieschuhtechnischen Fachbetrieben versorgt sehen.

Die Antworten waren eindeutig: 93 Prozent der Nutzer sind mit ihren Einlagen zufrieden oder sogar sehr zufrieden und 89 Prozent gaben an, dass sie ihnen viel bis sehr viel bringen. Dabei war für die Mehrheit der Einlagenträger entscheidend, dass sie durch ihre Einlagen weniger Schmerzen und Beschwerden haben.

Wer so zufrieden mit seinem Hilfsmittel ist, der nutzt es auch entsprechend intensiv. Auch das ergab die Umfrage. 83 Prozent der Befragten tragen demnach ihre Einlagen täglich oder fast täglich – und das bei einer durchschnittlichen Tragedauer von neun Stunden pro Tag.

Auch mit ihren Versorgern sind die Patienten überwiegend zufrieden. Die Mehrzahl der Ärzte erklärt ihren Patienten die Wirkung der verordneten Einlagen. Und auch die Beratung im Sanitätshaus bzw. beim Orthopädieschuhtechniker stimmt.

Orthopädische Einlagen helfen nicht nur bei Fußproblemen – so eine weitere Erkenntnis der Umfrage. Zwar suchten 71 Prozent ihren Arzt deswegen auf. Aber immerhin 26 Prozent hatten Rückenprobleme und weitere 20 bzw. 19 Prozent Knie- und Hüftbeschwerden, bei denen ebenfalls die Verordnung einer Einlage angesagt war.

In einer Informationsbroschüre hat eurocom die wesentlichen Ergebnisse der Umfrage rund um Nutzen und Wirksamkeit von Einlagen zusammengefasst. Die Publikation mit dem Titel „Mehr Lebensqualität, weniger Schmerzen – Nutzen und Wirksamkeit orthopädischer Einlagen“ richtet sich dabei insbesondere an Kostenträger, Verordner sowie Leistungserbringer und kann ab sofort kostenfrei unter www.eurocom-info.de/service/publikationen bestellt werden.

INDUSTRIETICKER

Zur effektiven Dauertherapie bei akutem Fersensporn und Plantarfasziitis kommt die medi heel soft zum Einsatz. Der Rohling ist mit einem klimaaktiven Mikrofaserbezug versehen. Der anatomisch geformte Fersenkanal ist tiefergelegt und bei Bedarf kann der Kern thermoplastisch verformt werden. Das ermöglicht eine maximale Entlastung der Ferse für einen bestmöglichen Therapieerfolg. www.medi.de/produkte/einlagen.

***

Die Plantarfasziitis-Einlagen-Rohlinge der Schein Orthopädie Service KG entlasten den schmerzhaften Ansatz der Plantarfaszie sowie ihren anatomischen Verlauf und bieten dem Fersenbein zusätzliche Stabilität. Dadurch werden akute Schmerzen reduziert und die Entzündung kann schneller abheilen. Weitere Informationen unter www.schein.de

***

Im perfekten Zusammenspiel von innovativer Stricktechnologie und Hightech-Funktionsfasern setzt die BORT select StabiloGen Kniebandage eigene Maßstäbe. Sorgt schon das SOFTflex-Plus-Funktionsgestrick für maximalen Tragekomfort, so erfüllen die verwendeten Garne erst recht höchste Ansprüche: zum einen BREEZE zur Regulierung des Wärmeaustauschs und zum anderen TIMBERELLE als antimikrobielle Ausrüstung. Mehr Infos: www.bort.de