eurocom
european manufacturers federation for
compression therapy and orthopaedic devices

orthopädie
aktuell 09/2012

Der Fall des Monats

Diagnose und Therapie der instabilen LWS

Hauptursache für die Instabilität des unteren WS-Abschnitts ist die Spondylolyse (SL), also ein Wirbelbogendefekt in der Interartikularportion, meist beim 5. Lendenwirbel (s. Bild 1). Kommt es zum Abgleiten eines Wirbelkörpers vom tiefer gelegenen, so spricht man von einer Spondylolisthesis (SLL). Obwohl die Erstbeschreibung des Wirbelgleitens (s. Bild 2) bereits 1782 durch den belgischen Arzt Herbinaux erfolgte, ist die Genese noch ungenügend geklärt. Man geht heute von einer kongenitalen Anlagestörung aus, im Sinne einer Dysplasie. Etwa 6 Prozent aller europäischer Männer weisen eine Spondylolyse auf, Frauen 4 Prozent. Hinsichtlich der Inzidenz und Prävalenz bestehen hohe regionale und ethnische Unterschiede, so finden sich bei den Eskimos bis zu 54 Prozent in der Bevölkerung eine SL. Am häufigsten ist das Bewegungssegment L5/S1 (82 Prozent) betroffen, weniger L4/L5 (11 Prozent).

Dr. med. Reinhard Wittke, Facharzt für Allgemeinmedizin, Sportmedizin, Chirotherapie

Die SL bzw. die SLL ist ein Krankheitsbild, das häufig bereits im Kindesalter relevant wird. Der Gleitprozess verläuft während des Wachstums langsam, oft in Schüben, über Jahre hinweg. Ein einmaliges Trauma ist selten die Ursache, aber eine chronische Überlastung der LWS in Hyperlordose wie beim Kunstturnen, beim Speerwerfen oder Delphinschwimmen kann zu Ermüdungsfrakturen führen, die schlecht heilen und gleiche anhaltende Beschwerden verursachen, wie die kongenitale SLL. Häufig ist die SL jedoch ein Zufallsbefund und auch die SLL bleibt des Öfteren symptomlos.

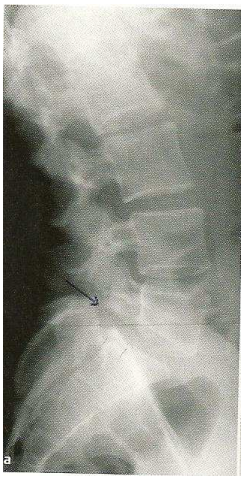

Bild 1: Junge Patientin mit symptomatischer SL und geringer SLL

Allerdings sollten hartnäckige Kreuzschmerzen besonders bei Kindern und Jugendlichen beim Bücken, langem Stehen und schwerem Heben, die in Ruhe wieder verschwinden, an eine SLL denken lassen. Typisch sind der Schmerz beim Rückwärtsneigen und das „Durchbrechgefühl morgens nach dem Aufstehen“. Der Beinabfangtest ist meist positiv (s. Bild 3). Die Beschwerden können sowohl als gürtelförmige Lumbalgie, wie auch als Ischialgie mit neurologischen Ausfällen auftreten, wobei das Wirbelgleiten dann zu einer Spinalstenose geführt hat. Den sicheren Nachweis einer SL bzw. einer SLL liefert das Röntgenbild in 2 Ebenen. Über das seitliche Bild lässt sich das Ausmaß der SLL in Prozent (s. Bild 4) errechnen und der Klassifikation von Meyerding Grad 1-4 zuordnen. Da bei Kindern und Jugendlichen die Gefahr des weiteren Abgleitens besteht und

eine konservative Prophylaxe kaum möglich ist, gilt es, die Progredienz durch regelmäßige Kontrollen zu erkennen. Risikofaktoren sind ein junges Lebensalter, weibliches Geschlecht, ein dyslastischer Typ, und ein Meyerding-Stadium 3-4.

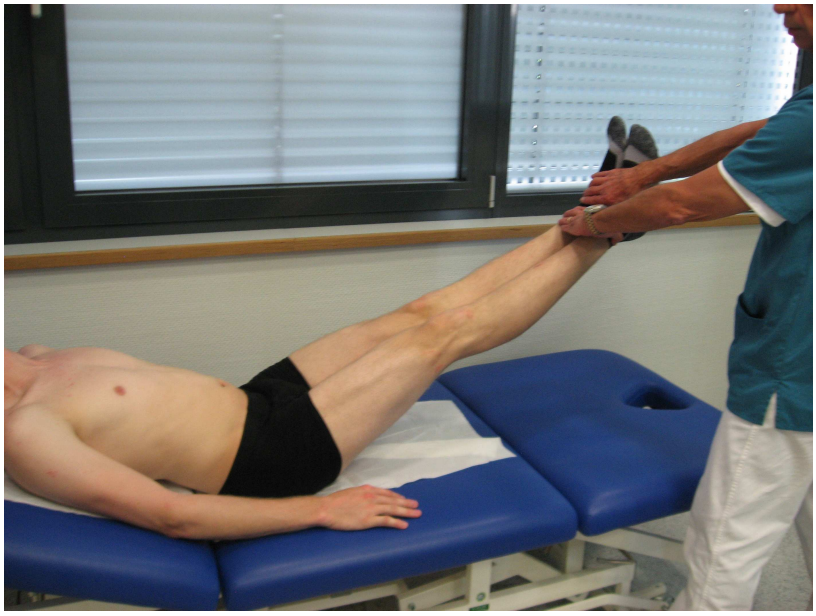

Bild 3: Beinabfang-Test

Bild 2: SLL mit 35 Prozent (Meyerding Grad 2)

Die Einteilung nach der Marchetti-Klassifikation von angeborenen dysplastischen SLL bis zu erworbenen, traumatischen, postoperativen, degenerativen und pathologischen SLL hat verständlicherweise Bedeutung für die Therapie.

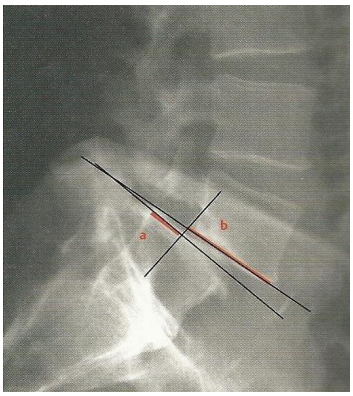

Bild 4: Berechnung des SLL-Grads in Prozent (a x 100:b)

Zunächst ist festzuhalten, dass ca. 80 Prozent aller Patienten mit einer SL oder SLL asymptomatisch bleiben. Nur ein geringer Teil mit chronischen Rückenschmerzen bedarf einer speziellen Behandlung, die zunächst immer konservativ ist. Junge Leute sollten keinen Schwerarbeiterberuf ergreifen, allerdings sollten sie auch nicht mit Sportverboten belegt werden, um sie nicht als Invalide abzustempeln. Eine geeignete Sportart kann sogar zur Besserung der insuffizienten Wirbelsäule durch Zugewinn der Rücken- und Bauchmuskulatur beitragen. Besonders geeignet dafür ist das Training der tiefen autochthonen Rückenmuskeln durch ein Stabilitätsprogramm mit der sog. Sling-Therapie (s. Bild 5). Auch das Tragen einer Lumbalstützorthese bei langem Stehen oder größerer Beanspruchung kann sehr hilfreich sein (s. Bild 6), um den Patienten aus einer schmerzbedingten Schonhaltung zu bringen und einen muskulären Wiederaufbau durch kontrollierte Aktivität zu fördern. Bei

stärkeren Schmerzen ist neben der Gabe von NSAR auch die periradikuläre Infiltrationstherapie der Nervenwurzel bzw. der Parsregion temporär wirksam.

Bild 5: Sling-Therapie

Bild 6: Lumbalorthese

Bestehen länger als sechs Monate therapieresistente Schmerzen, ein stark progredientes Gleiten und eine SLL Grad 3-4 sowie ein motorisch neurologisches Defizit, so ist die Indikation zur OP gegeben. Prinzipiell können zwei operative Therapien Anwendung finden. Einmal die Rekonstruktion der Pars interartikularis, sofern die Patienten jünger als 25 Jahre sind und nur eine geringe SLL vorliegt, andererseits eine Fusion des lumbosacralen Übergangs mit und ohne die Reposition der SLL. Beide Verfahren zeigen in 80 - 90 Prozent gute bis sehr gute Ergebnisse, was die Schmerzbefreiung angeht. Bei höhergradigen SLL finden sich aber auch mehr Komplikationen, speziell die Pseudoarthrose im Segment und ein neurologisches Defizit der L5-Wurzel bei ungenügender Dekompression vor der Reposition.

Korrespondenzadresse:
Dr. med. Reinhard Wittke, Sportmedizin Wittke in der Lohengrin-Klinik, Kurpromenade 2, 95448 Bayreuth, www.sportmedizin-wittke.de

Wussten Sie schon…

… dass eurocom ein Gutachten zum Thema „Versorgung vor Genehmigung“ veröffentlicht hat?

Patienten und Leistungserbringer, die eng mit Krankenhäusern und Rehakliniken zusammenarbeiten, erleben es immer wieder: Die Versorgung mit einem Hilfsmittel ist sofort erforderlich, die Genehmigung seitens der Krankenkasse liegt aber – noch – nicht vor. Beispiele für diese Versorgung vor Genehmigung sind zahlreich und in der Regel medizinisch notwendig. So müssen etwa Patienten nach bestimmten Wirbelsäulenoperationen möglichst sofort mit einer Orthese versorgt werden, die das Operationsergebnis sichert. Was aber passiert, wenn die Krankenkasse die Versorgung zu einem späteren Zeitpunkt ablehnt oder auf ein anderes Hilfsmittel verweist, das kostengünstiger ist? Bleiben Sanitätshaus oder orthopädischer Fachbetrieb dann auf ihren Kosten sitzen? Und wie kann dieses Risiko vermieden werden?
Generell gilt: Auch wenn die Genehmigung seitens der Krankenkasse der Hilfsmittelversorgung vorangehen sollte, so kann der Leistungserbringer – zumal wenn er auf direkte ärztliche Anweisung tätig wird – dennoch vorher versorgen. Insbesondere dann, wenn die Versorgung im Einverständnis mit dem Versicherten erfolgt. Allerdings sollte sich der Leistungserbringer absichern – durch eine schriftliche Vereinbarung mit dem Versicherten, um ihm gegenüber im Falle der Ablehnung durch die Krankenkasse die entstandenen Kosten geltend machen zu können. Auch der Patient kann sein Recht auf Hilfsmittelversorgung geltend machen: als sogenannte unaufschiebbare Leistung auf dem Wege der Kostenerstattung (§ 13 Abs. 3 SGB V).
Zur Frage der Ablehnung von sofort erforderlichen Hilfsmittelversorgungen hat eurocom e.V. eine kurzgutachterliche Stellungnahme bei der Kanzlei Hartmann Rechtsanwälte in Auftrag gegeben. Das Kurzgutachten steht unter www.eurocom-info.de zum Download bereit.

Aktuelles aus der Gesundheitspolitik

- ✓ **GKV-Spitzenverband hält sich aus dem Streit um den Risikostrukturausgleich heraus.** Der GKV-Spitzenverband (GKV-SV) hat dem Bundesversicherungsamt (BVA) seine mit großer Spannung erwartete Stellungnahme zur Weiterentwicklung der Methodik des sogenannten Morbi-RSA zugeleitet. Bis zum 30. September 2012 muss das BVA jetzt auf der Grundlage der Empfehlungen des Wissenschaftlichen Beirates und der Stellungnahmen der Krankenkassen die Modalitäten für den Morbi-RSA im Ausgleichsjahr 2013 festlegen. Im Mittelpunkt der Diskussion steht der Umgang mit den unvollständigen Versichertenepisoden verstorbener Versicherten.
- ✓ **Deutsche Festpreise für Medikamente gelten auch im Internet.** Auch Versandapotheken aus anderen EU-Ländern müssen sich an die Festpreise halten, die in Deutschland gelten. Eine Art Plenum der obersten Bundesgerichte sieht in dieser Regelung keinen Verstoß gegen die Freiheit des europäischen Warenverkehrs.

Industrieticker



SPORLASTIC erweitert mit der **EPIDYN-STABIL** die gefragte EPIDYN-Reihe um ein drittes Produkt. Konstruktiv trägt die Bandage mit den seitenbandstabilisierenden Spiralfedern zur Entlastung und Stabilisierung des Ellbogengelenks bei. Seitliche Silikonfriktionspelotten aktivieren den Stoffwechsel und verbessern die Propriozeption. Für höchsten Tragekomfort und einfaches Anziehen sorgen das innovative 3D-Flachgestrick und der individuell einstellbare Klettverschluss am Oberarm. www.sporlastic.de.

***

Seit 30. Juli führt Bauerfeind die **SecuTec Dorso** mit Überbrückungspelotte im Sortiment. Die neue Rückenorthese ist ein modifiziertes Hohmann-Mieder zur Entlastung und Aufrichtung der Lendenwirbelsäule mit Mobilisierungsfunktion. Sie kann nach Bandscheiben-Operationen, bei schweren Lumboischialgien und stabilen Wirbelfrakturen geringen Ausmaßes eingesetzt werden. Eingearbeitete Korsettstäbe und eine starre Pelotte im Rücken entlasten von der Lenden- bis zur unteren Brustwirbelsäule. Die Überbrückungspelotte wirkt entlordosierend und verteilt auftretende Kräfte auf die untere Brustwirbelsäule, Becken und Kreuzbein. In der Stabilisierungsphase der Therapie erfolgt mit Herausnehmen der Pelotte eine schrittweise Mobilisierung. www.bauerfeind.com.

***



Tricodur® TaloStep (BSN medical) darf sich mit dem berühmten „Roten Punkt“ des Design Zentrums Nordrhein Westfalen schmücken, dem red dot award: product design 2012. Die Sprunggelenkorthese konnte mit ihrer schlanken Form und einem dem Tapen nachempfundenen Gurtverschlusssystem überzeugen. Ihre 3-fach-Funktionsweise stabilisiert das obere Sprunggelenk, entlastet die verletzten Bänder durch Korrektur der Fußstellung und komprimiert die betroffene Gelenkregion. www.bsnmedical.de

***

Die **Arcus LWS Bandage Dynamic** wirkt sich positiv auf die Körperstatik aus, indem Sie die Lendenwirbelsäule und das Becken aufrichtet. Diese Funktion wird durch Verstärkungsstäbe in Kombination mit einer Gliederpelotte aus flexiblem Kunststoff erreicht. Die beweglichen Glieder bewirken einen Massageeffekt auf die umliegende Muskulatur. Die Kompression lässt sich über Zugelemente justieren. Die Arcus LWS Bandage Dynamic ist für Umfänge bis 145 cm erhältlich. www.arcus-orthopaedie.de

***

Drei Millionen Bandrupturen des Sprunggelenkes gibt es jährlich in Deutschland. Nach dem Unfall ist die Sprunggelenksschiene **VACOankle** der Firma OPED ideal. Sie verbindet Stabilität und Tragekomfort auf optimale Weise. Das innen liegende Vakuumkissen passt sich immer wieder neu an das Gelenk und die unterschiedlichen Schwellungszustände an. www.oped.de.

***

Streifeneder hat sein Therapieschuh-Sortiment erweitert. Neu im Programm ist der sandalenartige Verbandsschuh **Luna** mit hochgezogenem Zehenrand. Dieser nimmt voluminöse Verbände auf und schont gleichzeitig durch seine versteifte Laufsohle den kompletten Fuß. Drei herausnehmbare und zurichtbare Polstersohlen entlasten zusätzlich empfindliche Druckstellen an der plantaren Fußsohle. Die versteifte Laufsohle bietet dem verletzten Fuß zusätzliche Entlastung. Der höhere Schaft und der stabil verstärkte Fersenbereich sorgen für einen sicheren Halt. www.streifeneder.de.

***

L&R erweitert sein bewährtes Orthesen-Angebot. Die neue Rückenorthese **Cellacare Lumbasilk** korrigiert Fehlhaltungen, unterstützt und entlastet den Rücken – bei gleichzeitig großer Bewegungsflexibilität. Vor allem bei Schmerzen im Lumbalbereich, aber auch bei Fehl- und Überlastungen von Muskeln und Bändern kommt sie effektiv zum Einsatz. www.lohmann-rauscher.com

***

Die neue Sprunggelenkbandage **Levamed active** von medi unterstützt mit ihrem innovativen Gurtsystem das Gelenk und wirkt dem Umknicken entgegen. Sie bietet eine wirksame Kombination aus Stabilisierung, Kompression und Massage für das Gelenk und eignet sich ideal für die Behandlung von Supinationstraumata oder Distorsionen. Dank des elastischen und atmungsaktiven Materials ist die Bandage auch beim Sport ein verlässlicher Partner. www.medi.de.