eurocom
european manufacturers federation for compression therapy and orthopaedic devices

aktuell
Nr. 01/12, Januar 2012

Der Fall des Monats

Agenesie der Vena cava inferior im klinischen Bild der Beinvenenthrombose und der Phlebitis der Vena saphena magna beim jungen Mann

Dr. Horst-Peter Steffen, Facharzt für Chirurgie-Gefäßchirurgie-Phlebologie-Lymphologie

Dr. Horst-Peter Steffen

Anamnese: Die Vorstellung des 25-jährigen männlichen, im Büro tätigen Patienten erfolgte durch Zuweisung eines niedergelassenen Kollegen bei bestehenden Schmerzen am rechten Oberschenkel und in der rechten Leiste seit einem Tag mit palpabler Schwellung an Oberschenkel und Leiste. In der Vorgeschichte keine relevanten Erkrankungen, lediglich eine OSG-Fraktur vor vielen Jahren. Bestehendes Fumatorium.

Aufnahmebefund: Körperlich gesunder 25-jähriger Mann, neurologisch-angiologisch unauffällig. Palpatorisch war die Vena saphena magna als derber Strang palpabel mit lokaler Druckdolenz. Umfangvermehrung des rechten Oberschenkels gegenüber links (2 cm), keine massiven Dekompensationszeichen im Sinne einer ausgeprägten venösen Stauung.

Sonographie Beinvenen und Leisten-/Beckengefäße: Befund wie bei weit nach proximal reichender Thrombose mit Thrombophlebitis. Zentrales Ende nicht darstellbar.

Phlebographie rechts bei TVT/Magnaphlebitis ohne sonographisch darstellbares zentrales Ende.

Phlebographie
Inguinalregion und Becken

Beurteilung:

1. Befund wie bei relativ frischer Thrombose der proximalen Vena femoralis superficialis sowie der proximalen Vena saphena magna. Dringender Verdacht auf kompletten Verschluss der rechtsseitigen Beckenetage.
2. Bei wohl gedoppelter Vena poplitea Verschluss des einen Astes, der 2. Ast stellt sich sehr flau dar, zum Beispiel vereinbar mit einer rekanalisierten, relativ frischen Thrombose.
3. Thrombose der proximalen Vena saphena magna.

CT-Abdomen:

Befund: Nachweis eines frischen Thrombus in der Vena iliaca externa beginnend unmittelbar proximal des Abgangs der Vena saphena magna ca. 5 cm nach kranial reichend. Thrombosierung des Venenkonvoluts im rechten Unterbauch. Diskrete paraaortale und parailiacale Fettgewebsimbibierung sowie etwas Flüssigkeit oberhalb des Blasendachs. Langstreckig lässt sich keine Vena cava inferior abgrenzen. Erst ab Höhe der Nierenvenen regelrechte Darstellung der proximalen Vena

Herausgeber:
eurocom e.V.
european manufacturers federation for compression therapy and orthopaedic devices
August-Klotz-Strasse 16 d
D-52349 Düren
(P): +49 (0) 2421 - 95 26 52
(F): +49 (0) 2421 - 95 26 64
info@eurocom-info.de
www.eurocom-info.de

eurocom
european manufacturers federation for compression therapy and orthopaedic devices

aktuell
Nr. 01/12, Januar 2012

cava inferior. Ausgedehnte venöse Umgehungskreisläufe im rechten Unterbauch, paravertebral und intraspinal. Prominente Vena azygos.

Beurteilung: Agenesie der distalen Vena cava inferior bis auf Höhe der Einmündung der Nierenvenen mit ausgedehnten Umgehungskreisläufen im rechten Unterbauch, paravertebral und intraspinal. Thrombose der Vena iliaca externa rechts über eine Länge von etwa 5 cm beginnend proximal des Abgangs der Vena saphena magna sowie Thrombosierung des Venenkonvoluts im rechten Unterbauch. Kein Tumornachweis.

Therapie und Verlauf: Bereits die vom Patienten geschilderte Symptomatik und die klinische Untersuchung gaben die Verdachtsdiagnose Phlebitis der Vena saphena magna und Bein-Beckenvenenthrombose. Im Rahmen der standardisierten Diagnostikkaskade war schließlich ein zentrales Thrombusende zu suchen, das durch CT-Diagnostik geschah. Als Zufallsbefund konnte die Agenesie der Vena cava inferior bis unterhalb der Nierenvenen diagnostiziert werden mit intraabdomineller Thrombose einzelner Umgehungskreisläufe im rechten Unterbauch. Zudem Ausschluss einer Tumorerkrankung der abdominellen, retroperitonealen und thorakalen Organe.

Die Therapie mit niedermolekularem Heparin wurde zeitnah direkt nach der stationären Aufnahme begonnen unter gleichzeitiger physikalischer Thromboseprophylaxe resp. –therapie mittels Kompressionsstrumpf der Klasse II bei mäßiger Dekompensation bei Aufnahme des Patienten und schneller klinischer Rekompensation, verifiziert durch nahezu komplette Rückbildung der Beinschwellung innerhalb der ersten zwei Tage. Daher wurde von einer ultrahohen Streptokinaselyse abgesehen.

Überlappend wurde die Marcumarisierung begonnen nach gastroenterologischer und ophthalmologischer Konsiliarvorstellung für eine lebenslange Dauer mit Ziel-INR 2-3.

Diskussion: Die komplette oder Teil-Agenesie der Vena cava inferior ist ein seltenes, angeborenes Krankheitsbild. Häufiger beschrieben sind die Doppelung der Vena cava inferior (1-3%) oder ein Situs inversus als linksseitige Lage des Gefäßes (0,2%). Meist wird die Gefäßanomalie bei auffallend jungen Patienten nach Auftreten einer Komplikation im Sinne einer Becken-Beinvenenthrombose diagnostiziert. Die Diagnostik umfasst klinische Untersuchung, Duplexsonographie, Phlebographie und Spiral-CT, evtl. zusätzlich MRT sowie eine genaue Thrombophiliediagnostik.

Eine lebenslange Antikoagulation ist empfehlenswert wegen des hohen Thromboserezidivrisikos. Eine evidenz-basierte Therapieempfehlung diesbezüglich existiert jedoch nicht.

Die Durchführung einer thrombolytischen Therapie ist eine Einzelfallabwägung und sollte vom klinischen Beschwerdebild und der Thrombosemorphologie wie auch der Anatomie der Umgehungskreisläufe abhängig gemacht werden zur Einschätzung des möglichen Blutungsrisikos. Die

Phlebographie femoral

Phlebographie popliteocrural

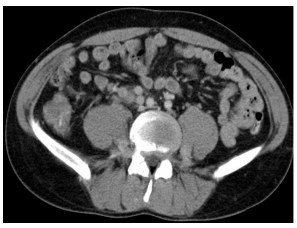

Umgehungskreisläufe abdominell

eurocom
european manufacturers federation for compression therapy and orthopaedic devices

aktuell
Nr. 01/12, Januar 2012

Indikation zur Durchführung der Thrombolyse besteht bei ausgeprägter Dekompensation mit massiver Beinschwellung.

Die Agenesie der Vena cava inferior sollte bei idiopathischer tiefer Venenthrombose beim jungen Menschen immer als Differentialdiagnose in Betracht gezogen werden.

Korrespondenzadresse:
Dr. med. Horst-Peter Steffen, Capio Deutsche Klinik Hilden GmbH, Fachklinik für Venenerkrankungen, Hagelkreuzstr. 37, 40721 Hilden

Literatur beim Verfasser

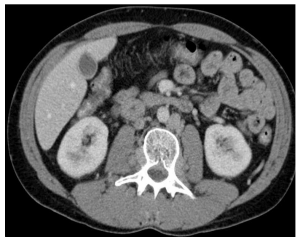

Umgehungskreisläufe paravertebral

Wussten Sie schon…

… warum die Winterzeit eine Belastung für die Venen ist?

Trockene Heizungsluft, warme Kleidung und Bewegungsmangel – die kalte Jahreszeit ist eine echte Herausforderung für die Venen. Vor allem überhitzte Räume sind problematisch. Denn: Durch die warme Heizungsluft erweitern sich die Venen, die Venenwände erschlaffen, das Blut kann nicht mehr ungehindert zum Herzen zurückfließen. Besonders schädlich sind Fußbodenheizungen, da die von unten erzeugte Wärme zu Stauungen in den Gefäßen führen kann. Zudem trocknet die Heizungsluft die Haut aus, was vor allem für bereits Venenerkrankte belastend ist. Aber auch die beliebten Saunabesuche, heiße Vollbäder und warme Winterkleidung, vor allem dicke und enge Stiefel, beeinflussen die Funktion der Venen negativ. Zudem bleiben viele Menschen angesichts des kalten und ungemütlichen Wetters lieber daheim. Dabei brauchen die Venen auch im Winter ausreichend Bewegung, damit die Wadenmuskelpumpe ihren Dienst verrichten kann.

Unser Rat für Ihre Patienten: Lange Spaziergänge im Schnee, Skilanglauf oder Schwimmen sorgen auch im Winter für ausreichend Bewegung. Wechselduschen, die mit einer kalten Beindusche abschließen, fördern die Durchblutung und regen Kreislauf- und Venenfunktion an. Wer zudem noch überhitzte Räume meidet, die Heizung im Auto nicht auf Fußheizung einstellt und regelmäßig fett- und feuchtigkeitshaltige Cremes in die zu trockene Haut einmassiert, hat schon viel dafür getan, mit gesunden Venen ins Frühjahr zu starten.

Patienten, die an einer Venenerkrankung leiden, sollten ihre Kompressionsstrümpfe auch im Winter täglich tragen. Für Venengesunde eignen sich Stützstrümpfe mit definiertem Druckverlauf oder so genannte Reisestrümpfe.

Übrigens: Die Verordnung medizinischer Kompressionsstrümpfe belastet Ihr Arznei- und Heilmittelbudget nicht.

Aktuelles aus der Gesundheitspolitik

- ✓ Über ein Drittel der in Deutschland tätigen **Ärztinnen** sind unzufrieden mit der Mitbestimmung, ihren Entwicklungschancen am Arbeitsplatz und ihrem Einkommen. Fast jede dritte Ärztin hat den Eindruck, dass sie aufgrund der Situation bei ihrem Arbeitgeber beruflich nicht so erfolgreich sein kann, wie sie es gerne möchte.

Herausgeber:
eurocom e.V.
european manufacturers federation for compression therapy and orthopaedic devices
August-Klotz-Strasse 16 d
D-52349 Düren
(P): +49 (0) 2421 - 95 26 52
(F): +49 (0) 2421 - 95 26 64
info@eurocom-info.de
www.eurocom-info.de

eurocom
european manufacturers federation for compression therapy and orthopaedic devices

aktuell
Nr. 01/12, Januar 2012

Industrieticker

mediven elegance Isis designed by Wolfgang Joop. Die neue limitierte Edition ist der Compliance-Kick zur kontinuierlichen, erfolgreichen Therapie für alle Venenpatientinnen. Neben der therapeutischen Effektivität motivieren der modische Aspekt, das edle, facettenreiche Design und das softe Material zum kontinuierlichen Tragen. Arzt-Informationsbroschüre bei medi, Kathrin Suttner, Tel. 0921 912-1388, kathrin.suttner@medi.de

***

Neben der allseits beliebten Anziehhilfe Ofa Fit Flexi (früher Ofa fit) gibt es nun auch die stabile Anziehhilfe **Ofa Fit Expert**. Sie ermöglicht es auch wenig mobilen Personen, ihre Kompressionsstrümpfe selbstständig anzuziehen. Dank schwenkbarer Griffstangen ist eine Montage nicht notwendig, das geringe Gewicht sorgt zusätzlich für die einfache Anwendung der Anziehhilfe. Weitere Informationen zum Produkt unter www.ofa.de.



Juzo Expert: Neue Sonderausstattung Reißverschluss außen. Ab sofort gibt es speziell für die Narbentherapie die Möglichkeit den Reißverschluss außen aufzunähen. Gerade der Hand- und Thoraxbereich muss oft mit einem Reißverschluss versorgt werden. Der Reißverschluss ist bei der neuen Sonderausstattung direkt auf das Gestrick aufgenäht. Dadurch entstehen keine Druckstellen und unnötige Reibung auf der heilenden Haut wird vermieden. Mehr Infos auf www.juzo.de

***

Bauerfeind-Doktorandenstipendien 2011. Zusammen mit der Deutschen Gesellschaft für Phlebologie unterstützt Bauerfeind wissenschaftlichen Nachwuchs. 2011 erhielten zwei Dissertationsprojekte jeweils 5.000 Euro. Gesine Schönitz untersucht den Einfluss von Kompressionsstrümpfen auf die Venenfunktion gesunder Läufer. David Fischer erforscht an Ulcus-cruris-Patienten die bakterielle Besiedlung vor einer Shave-Therapie. Mehr unter www.bauerfeind.com/awards.

Herausgeber:
eurocom e.V.
european manufacturers federation for compression therapy and orthopaedic devices
August-Klotz-Strasse 16 d
D-52349 Düren
(P): +49 (0) 2421 - 95 26 52
(F): +49 (0) 2421 - 95 26 64
info@eurocom-info.de
www.eurocom-info.de