eurocom
- WIR - ENTWICKELN - GESUNDHEIT -

orthopädie
aktuell 12/2014

Der Fall des Monats

Lumbalorthetische Therapie bei Bandscheibendegeneration

Dr. med. Robert Krämer

Unter den bandscheibenbedingten Beschwerden spielen Erkrankungen auf degenerativer Basis eine überragende Rolle. Über 90 Prozent der in Praxen und Kliniken behandelten Wirbelsäulenschmerzsyndrome sind verschleißbedingt.
Als **Diskose** bezeichnet man alle mit der Bandscheibendegeneration zusammenhängenden biomechanischen und pathologisch-anatomischen Veränderungen im Zwischenwirbelabschnitt. Im Stadium 1 der Diskose zwischen dem zweiten und vierten Lebensjahr verschwinden die Blutgefässe. Das Stadium 2 betrifft den mittleren Lebensabschnitt zwischen dem 20. und 60. Lebensjahr. Der äußere Faserring der Bandscheibe wird porös bei erhaltenem Ausdehnungsdruck des zentralen mobilen Bandscheibengewebes. In der Folge bilden sich Protrusionen und Prolapse und es kommt zur Lockerung des Bewegungssegments mit Segmentinstabilität. Im dritten Stadium der Diskose nach dem 60. Lebensjahr verliert das Bandscheibengewebe zunehmend Flüssigkeit, es trocknet aus. Dadurch nimmt die Tendenz der Ausbildung von Protrusionen und Prolapsen ab, es kommt zur sogenannte wohltätigen Teilversteifung der Wirbelsäule im Alter.

Ein typisches Beispiel für einen Patienten im mittleren Lebensabschnitt stellt unser Fall des Monats dar: ein 47-jähriger Mann in einem durch regelmäßige sportliche Aktivität gut trainierten Zustand. Über die letzten Jahre klagte der Patient über gelegentliche Beschwerden im Bereich der lumbalen Wirbelsäule vor allem nach längerem Stehen oder Sitzen. Nach einer sportlichen Belastung kam es zu einem akuten Schmerzsyndrom mit linksseitig in das Bein ausstrahlenden Beschwerden im Verlauf der L4-Nervenwurzel mit partiellem Kraftverlust der Fußhebermuskulatur M. Tibiales anterior Kraftgrad 3/5 und des M. Quadriceps 4/5. Die Kernspintomographie ergab einen Bandscheibenvorfall L4/5 links supradiskal (nach kranial verlagert) mit Druck auf die Nervenwurzel L4 links. Klinisch zeigte sich ein Hartspann im Bereich des M. Gluteus medius links, Kribbelparästhesien im Verlauf der L4-Nervenwurzel links am Oberschenkel ventrolateral und prätibial lateral sowie ein erschwerter Hackengang links.

Die initial verschriebene Medikation war: Antiphlogistikum Voltaren retard 75mg/12h, Analgetikum Novalgin 500mg/8h, Lyrica 75mg/12h und Muskelrelaxans Methocarbamol 1500mg/8h (die Dosis wurde nach drei Tagen auf 750mg/8h reduziert). Es wurde eine minimalinvasive Schmerztherapie mit wirbelsäulennahen Injektionen indiziert (Lumbale Spinalnervenanalgesien, Epidural-

perineurale Injektionen und Facetteninfiltrationen mit Lokalanästhetika und gegebenenfalls Triamcynolon 10mg). Injiziert wurde zweimal täglich in einem Zyklus von fünf Tagen und nach zwei Wochen nochmals für vier Tage. Parallel wurde ein tägliches krankengymnastisches Übungsprogramm durchgeführt.

Wesentlicher Bestandteil der Therapie stellte eine Lumbal-Orthese mit therapeutisch korrekter Abschulung dar. Der Patient verspürte durch die Anlage der Orthese noch vor Beginn der Infiltrationstherapie eine deutliche Erleichterung der Beschwerden und konnte somit frühzeitig mobilisiert werden. Dadurch konnte die Muskelatrophie minimiert und der Medikamentenverbrauch schon initial deutlich reduziert werden.

Nach vier Wochen konnte die Medikation vollständig abgesetzt werden. Lediglich Lyrica wurde für einen weiteren Monat verschrieben - die Dosis progressiv reduzierend. Keltican nahm der Patient zur Unterstützung der Nervenregeneration über drei Monate ein.
Eine nach sechs Wochen durchgeführte Kontrollkernspintomographie zeigte eine komplette Absorbtion des Prolapses. Klinisch bestand noch ein Defizit der L4-versorgten Muskulatur, allerdings deutlich rückläufig mit Kraftgrad 4/5 im M. Tibiales anterior und 4+/5 des M. Quadriceps. Abgesehen von der minimalinvasiven Schmerztherapie mit wirbelsäulennahen Infiltrationen und vom krankengymnastischen Übungsprogramm ist der gute Verlauf auch der orthetischen Versorgung zuzuschreiben. Der Patient berichtete durch die Anlage der Orthese eine unmittelbare deutliche Schmerzreduktion und Muskelentspannung erfahren zu haben, sodass er sogar im Akutzustand mittlere Distanzen bis zu einem Kilometer gehend zurücklegen konnte. Ohne Orthese hingegen war die Gehstrecke unter 100 Meter. Mit der angelegten Orthese konnte der Patient nach beendetem ersten Infiltrationszyklus wieder in das Berufsleben einsteigen, was ohne Hilfmittel nicht möglich gewesen wäre.

Die Lumbalorthese hat in dem vorliegenden Fall zwei entscheidende Effekte:
1. Durch die Erhöhung des intraabdominellen Druckes und den delordosierenden Effekt (Flexion) kommt es zur unmittelbaren Entlastung der betroffenen Nervenwurzel durch die Erweiterung der Zwischenwirbellöcher (Foramina intervertebralia) und des Epiduralraumes.
2. Der in der Einleitung im Stadium 2 der Diskose beschriebenen Segmentlockerung und drohenden Instabilität wird durch die Orthese entgegengewirkt. Bei einem Bandscheibenprolaps verliert der Zwischenwirbelabschnitt an Höhe und die biomechanischen Gegebenheiten ändern sich für das betroffene Bewegungssegment von einem Moment zum anderen. Das wird durch die Orthese abgefangen und über die nächsten Wochen und Monate kann sich der Kör-

MRT axialer Schnitt L4/5 supradiskal: Bandscheibenprolaps L4 /5 links nach kranial disloziert mit Kompression der Nervenwurzel L4 links

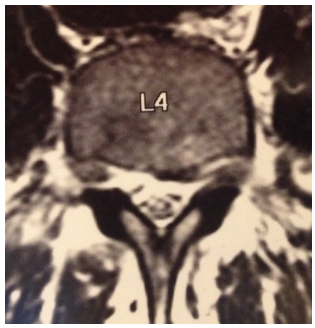

Kontroll-MRT nach 6 Wochen: Vollständige Absorbtion des vorgefallenen Banscheibengewebes, man erkennt lediglich das vernarbende Vorfallbett, wo der Prolaps gelegen hat.

per auf die neuen biomechanischen Gegebenheiten geführt durch die Orthese einstellen. Hier hilft vor allem die Modularität der Orthese im Sinne der therapeutisch korrekten Abschulung. Die Orthese kann dem Krankheitsverlauf entsprechend angepasst und abgeschult werden.

Zusammenfassend konnte im vorliegenden Fall der Krankheitsverlauf durch die Kombination von minimalinvasiver Schmerztherapie mit wirbelsäulennahen Infiltrationen, krankengymnastischem Übungsprogramm und Orthesenversorgung mit therapeutisch korrekter Abschulung der Krankheitsverlauf optimiert und eine eventuelle Operation vermieden werden. Nach drei Monten war der Patient beschwerdefrei und wieder vollständig genesen.

Korrespondenzadresse
Dr. med. Robert Krämer, Hospital Quirón Teknon, Vilana 12, 08022 Barcelona, Spanien

Wussten Sie schon…

… dass viele Patienten dank Bandagen und Orthesen auf Schmerzmittel verzichten können?

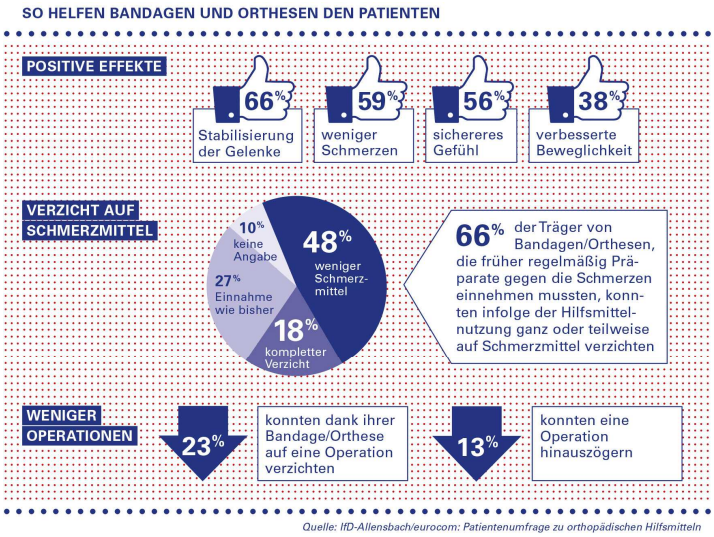

Orthopädische Hilfsmittel gehören zum bewährten therapeutischen Repertoire von Ärzten. Doch nutzen die Anwender ihre Hilfsmittel so wie verordnet? Wie bewerten sie den Nutzen? Stimmt die Produktqualität? Und wie schätzen die Patienten die Arbeit von Ärzten und Hilfsmittelversorgern ein? Dazu liegen erstmals belastbare Zahlen vor: Das Institut für Demoskopie Allensbach (IfD) befragte im Auftrag von eurocom mehr als 1.200 Personen zu Nutzen und Wirksamkeit von Einlagen, Bandagen und Orthesen sowie Kompressionsstrümpfen.

Zu den wichtigsten Erkenntnissen der Befragung gehört, dass die Patienten die gesundheitliche Wirkung ihrer Hilfsmittel positiv bis sehr positiv einschätzen. Dass ihnen Bandagen und Orthesen helfen, sagen 87 Prozent der Patienten. Sie empfinden weniger Schmerzen, Beschwerden werden gelindert. Dies wirkt sich direkt auf den Bedarf an Medikamenten aus: 60 Prozent der Nutzer von Bandagen und Orthesen mussten früher regelmäßig Schmerzmittel nehmen, zwei Drittel dieser Personengruppe geben an, dank ihrer Hilfsmittel ganz oder teilweise darauf verzichten zu können. Dass sogar Operationen vermieden werden können, berichten 23 Prozent der Befragten.

Unter www.eurocom-info.de/studien können die Ergebnisse der Patientenbefragung heruntergeladen und als Printversion bestellt werden.

Aktuelles aus der Gesundheitspolitik

- ✓ **Orthopädievertrag fördert strukturierte Versorgung.** Der 73c-Vertrag der AOK Baden-Württemberg und der Bosch BKK mit dem Berufsverband der Orthopäden, der am 1. Januar mit dem Ziel einer zeitnahen effektiven Behandlung startete, ist auf vier Krankheiten fokussiert: spezifischer und unspezifischer Rückenschmerz, Rheuma und rheumatische Arthritis, Osteoporose sowie Arthrose der großen Gelenke. Die strukturierte Behandlung sieht klare Schnittstellen-Definitionen, Informationsverpflichtungen zwischen Haus- und Fachärzten und ein Termin-Management vor.
- ✓ **GKV-Finanzierung: Bundesversicherungsamt (BVA) liegen Haushaltspläne der Krankenkassen vor.** Spätestens einen Monat vor der erstmaligen Erhebung bzw. Erhöhung des Zusatzbeitrags muss die Krankenkasse ihre Mitglieder auf das Sonderkündigungsrecht und eine Übersicht des GKV-Spitzenverbands (GKV-SV) zu den Zusatzbeiträgen der Krankenkassen hinweisen.

Industrieticker

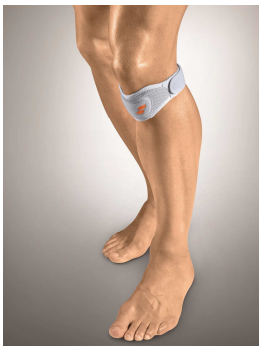

Die hochwirksame Propriozeptionsbandage **Kasseler Patellarsehnenbandage** für Beruf und Alltag liegt jetzt auch in der **SPORLASTIC PLATINUM-LINIE** vor. Der anatomisch geformte Zügel garantiert einen dauerhaften optimalen Halt und passgenauen Sitz am Knie. Eine integrierte genoppte Pelotte mit Aussparung der Patellaspitze übt eine wohltuende Massagefunktion aus. Die Druckwirkung der Pelotte ist durch eine Umlenköse stufenlos anpassbar. www.sporlastic.de

***

medi hat die neue Rückenorthese **Lumbamed facet** in das Lumbalorthesen-Programm aufgenommen. Sie wurde zur Therapie der Facettengelenksarthrose entwickelt. Das 3-Punkt-Wirkprinzip der Rückenorthese richtet die Lendenwirbelsäule auf, entlastet die Facettengelenke und kann Schmerzen lindern. Patienten können damit wieder mobiler und leistungsfähiger werden. Das Video zur neuen Lumbalorthese Lumbamed facet ist unter www.videoclips.medi.de abrufbar. Die Hilfsmittel-Nummer lautet 23.14.04.0024. www.medi.de

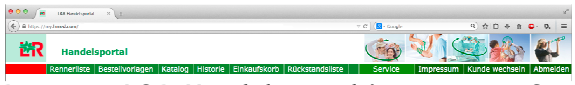

Das neue **L&R Handelsportal** bietet einen Service zur Optimierung der internen Kundenprozesse. Das Online-Tool gestaltet Bestellvorgänge einfacher und schneller und ermöglicht dadurch eine zeit- und kosteneffektive Abwicklung. Spezielle Funktionen, wie ein individualisierter Kundenbereich, erleichtern das Tagesgeschäft. Das Portal zeigt die Produktverfügbarkeit an, ermöglicht kurze Lieferzeiten und bietet umfangreiche Produktinformationen. www.lohmann-rauscher.com

***

Unter dem Motto „Wenn Licht zu Funktion wird“ bringt Juzo auf Basis der JuzoFlex® Genu Xtra eine neue bunte Variante auf den Markt – die **JuzoFlex® Genu Xtra STYLE**. Die Kniebandage ist in aufregenden Neonfarben erhältlich, sorgt somit für einen stylishen Auftritt und setzt neue Trends. Erhältlich in den Farbkombinationen Ionic Blue, Pink Heat und Glowing Green. www.juzo.com/xtrastyle

***

Neu: Der **DARCO Posterior Splint**, eine gebrauchsfertige Schiene zur Unterschenkel-Lagerung. Postoperativ stellt sie direkt im OP eine zeit- und kostensparende Alternative zu herkömmlichen Schienen dar. Posttraumatisch dient sie schnell und einfach zur Ruhigstellung. Die Fixierung erfolgt durch reguläre Mullbinden. Angeboten werden zwei Winkel (90° und 110°) in drei Größen. www.darco.de