ORTHOPÄDIE AKTUELL
03/2018
eurocom
• WIR • ENTWICKELN • GESUNDHEIT •

DER FALL DES MONATS

ERSTELLUNG EINER EINLAGE ZUR KONZEPTIONELLEN THERAPIE SYSTEMISCH AUFTRETENDER FEHLSTELLUNGEN DER UNTEREN EXTREMITÄT UND DEREN AUSWIRKUNG AUF DIE WIRBELSÄULE

In diesem Fall des Monats möchte ich Sie einladen, eine orthopädische Standardsituation neu zu beleuchten und den Fokus des Alltäglichen zu erweitern, um Therapiemöglichkeiten aufzuzeigen, welche über die symptomatische Therapie hinaus die Korrekturmöglichkeiten ursächlicher systemisch entstandener Fehlstellung aufzeigen.

Frank Küper, Orthopädie-Schuhmachermeister, Bachelor of Engineering Technische Orthopädie

Die Konsultation der 51-jährigen Patientin erfolgte nach einem Besuch beim Orthopäden aufgrund einer Rezeptierung von Einlagen mit retrokapitaler Pelotte und Vorfußweichbettung nach Abdruck. Die Patientin beklagt Schmerzen im Metatarsalbereich am MFK 2/3 bei normalem Gehen und Stehen in Belastung sowie der Fußsohle auch bei Ruhigstellung. Die Patientin gibt an, dass die Schmerzen in den vergangenen zwei Jahren zugenommen haben und nun bereits seit Monaten täglich auftreten. Auf Anfrage gibt die Patientin an, bereits vor einem Jahr Einlagen erhalten zu haben, die jedoch nur geringe Besserung gebracht haben.

ANAMNESE

Zunächst durchläuft die Patientin eine Standardanamnese, bei der jedoch nicht nur der Fußstatus eruiert wird, sondern neben der Prüfung von Beinlängendifferenzen, Beinachse und funktionaler Bewegungseinschränkung auch die habituelle Körperhaltung ermittelt wird. Dieser konzeptionelle Mehraufwand der Anamnese ist, sofern er gut strukturiert ist, eine Frage von wenigen Minuten. Dieser Blick lohnt, da die in Deutschland erfassten Diagnosen über den ICD-10-Code statistisch erfasst werden und auf einen kausalen Zusammenhang zwischen der auf Platz 1 befindlichen Diagnose „Rückenschmerz“ und der auf Platz 2 bzw. 3 (W/M) befindlichen Diagnose „Fehlstellung der unteren Extremitäten“ hinweisen.

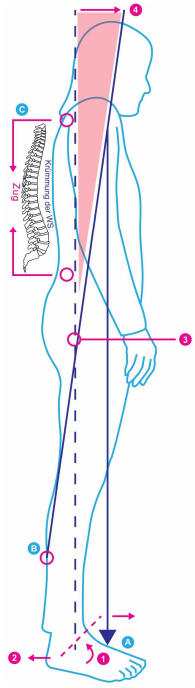

Skizze Körperhaltung

In unserem Fall wird schnell klar, dass die aufgeführte Diagnose „Spreizfüße“ allenfalls einen geringen Teil der vorhandenen Fehlstellung dokumentiert. So finden sich neben einer Hyperkeratose im betroffenen Bereich ein ausgeprägter Hohlfuß mit beginnender motorischer Neuralgie, Hallux rigidus sowie eine Schwellung der Plantarfaszie und eine hypertone Wadenmuskulatur.

Völlig unstrittig ist die Funktionsüberlastung des Vorfußes beiderseits, welche oft, wie auf dem Rezept verordnet, mit einer meist zu großen, schlecht positionierten Pelotte und einer raumgreifenden Weichbettung versorgt wird, die auf geringe Akzeptanz bei Patienten stößt. Wie kommt dieses Vorfußproblem jedoch zustande?

An dieser Stelle möchte ich das Augenmerk auf den Hohlfuß und die sich daraus ergebende Progredienz richten. Neben den pathologischen Erscheinungsmerkmalen einer dominanten

Belastung im Vorfuß und der Ferse zeichnet sich der Hohlfuß durch ein stark ausgeprägtes (supiniertes) mediales Längsgewölbe aus. Diese Tatsache führt zwangsläufig zur Lageänderung des Talus und zur kompensatorischen Außenrotation der Malleolengabel an der Transversalachse im OSG. Diese Rotation überträgt sich über die gesamte Beinachse auf das Hüftgelenk, welches in dieser Bewegungsrichtung knöchern limitiert ist und nur durch die Veränderung des Körperschwerpunktes den Bewegungswinkel freigeben kann.

Die hieraus entstehende Vorverlagerung des Körperschwerpunktes kann nur durch eine erhöhte Aktivität der wirbelsäulenbegleitenden Muskulatur ausgeglichen werden und führt in den meisten Fällen zu Überlastungsproblemen an den Insertationsstellen im oberen Schulter/Nacken sowie im unteren LWS/ISG Bereich. Betrachtet man nun die systemische Entwicklung, wird klar, dass die ungünstige Verlagerung der Lotlinie und der vorderen Hauptstrebe zur Überlastung des Vorfußes führen und gleichzeitig einen erhöhten Tonus der Wadenmuskulatur bewirken kann, welcher wiederum mit seiner supinatorischen Wirkung auf den Rückfuß, eine negative Progredienz zu der alters- und hormonbedingten Tendenz verstärkt.

VERSORGUNG

Im Zuge der Versorgung wurde die Patientin mit einer Einlage ausgestattet, die neben einer Stufenentlastung, einem Vorfußpolster auch eine Tieferlegung der Großzehe zur Entlastung beinhalten muss. Hierbei unterscheidet sich bereits der Aufbau der Einlage, da diese Elemente bereits konstruktiv verbaut wurden und keinen zusätzlichen Platz benötigen. Die Patientin erhält also eine Einlage, welche mit nur 2,7 mm vergleichsweise dünn ist und trotzdem eine direkte Druckentlastung des betroffenen Bereichs garantiert. Die integrierte Stufenlagerung schafft Platz für das Schockabsorber-X Polster, welches als Vorfußpolster dient, gleichzeitig kann dieses als Auflagefläche für den MFK I und V (vergleichbar mit dem Effekt einer Schmetterlingsrolle) dienen.

Einlagenunterbau

Ergänzend wurden aufgrund der erhöhten Aktivität der Wadenmuskulatur sensomotorische Elemente zur Tonus-Kontrolle eingesetzt, um die entstandene Progredienz zu blockieren. Hierbei werden die Elemente so verwendet, dass sich die Spannung der Fußsohlenfaszie, der Plantarflektoren sowie der vorderen Schienbeinmuskeln erhöht. Im Rahmen der Reizverarbeitung verstärken wir damit das Problem der Patientin, die Reaktion des ZNS registriert aber eine zu hohe Spannung und korrigiert diese im Rahmen der Tonusadaption mit Hilfe der faszialen Struktur. Der Effekt ist vergleichbar mit den bekannten Übungen, die z. B. Jogger zur Dehnung der Wadenmuskulatur seit Jahren erfolgreich praktizieren, und führt in unserem Fall zur dauerhaften Absenkung des Muskeltonus. Es tritt ein kognitiver Lernprozess ein, der nach einer regelmäßigen Tragezeit von mindestens sechs Monaten eine dauerhafte Regulation darstellen kann.

ERGEBNISKONTROLLE UND FAZIT

Nach 40.000 Schritten bzw. 14 Tagen wurde durch das eingesetzte Zehenelement sowie die lateral angehobene Mittelfußstütze bereits eine Streckung der Fußstellung erreicht und die Außenrotation im OSG verringert. In dessen Folge konnte die Lotabweichung nach hinten korrigiert und der Belastungschmerz innerhalb der ersten vier Wochen vollständig eliminiert werden.

Der Blick über den Tellerrand lohnt, denn wir sind nicht nur in der Lage, symptomatische Beschwerden zu therapieren, sondern können auch, wie in diesem Fall, gezielt auf den Ursprung des Problems Rücksicht nehmen und die oft systemisch entstehenden Schmerzen unserer Patienten ebenfalls durch die ganzheitliche Betrachtung verringern.

Der beschriebene kausale Zusammenhang von Fehlstellung der unteren Extremitäten und dem Volksleiden Nummer Eins „Rückenschmerz“ wird innerhalb des künftig kollabierenden deutschen Krankenkassensystems eine entscheidende Rolle einnehmen, dem wir mit den beiden Werkzeugen Wissen und Erfahrung gegenübertreten sollten.

KORRESPONDENZADRESSE

Frank Küper, Küper Orthopädie Manufaktur, Niederrheinallee 343, 47506 Neukirchen-Vluyn, Telefon: 02845 8065343, Fax: 02845 8065344, E-Mail: kueper@orthofaktur.de

WIE HILFSMITTEL IM RAHMEN DES ENTLASS-MANAGEMENTS RICHTIG VERORDNET WERDEN?

Was ist bei der Verordnung von Hilfsmitteln im Übergang von stationärer zu ambulanter Versorgung zu beachten? Welche Regeln gelten für Versorgungszeitraum und Versorgungsumfang? Welche Angaben muss die Verordnung enthalten? Und auf welchen gesetzlichen Grundlagen basiert die „Verordnung von Hilfsmitteln im Rahmen des Entlassmanagements“? Antworten darauf gibt der gleichlautende eurocom-Leitfaden. Seine übersichtliche knappe Darstellung macht ihn zu einem praktischen Begleiter für Ärztinnen und Ärzte in Krankenhäusern und Einrichtungen der medizinischen Rehabilitation. Darüber hinaus richtet er sich auch an den Fachhandel sowie an Patientinnen und Patienten.
Unter www.eurocom-info.de kann die Broschüre „Die Verordnung von Hilfsmitteln im Rahmen des Entlassmanagements“ ab sofort kostenfrei bestellt oder als PDF-Datei herunterladen werden.

INDUSTRIETICKER

Wirksamer Schutz: Die neue Weichbettungseinlage ErgoPad soft Diabetes von Bauerfeind sichert mit einzigartiger Materialkombination eine indikationsgerechte Fußbettung für empfindliche Füße und für Diabetiker der Risikogruppen 0 bis II. Der mehrschichtige Weichpolsteraufbau mit Vepur, einem neuen viskoelastischen Weichschaum auf Polyurethan-Basis, und Poron überzeugt in Bezug auf Rückstellfähigkeit und Druckabsorption. www.bauerfeind.com

***

Viele Menschen geben das Projekt „Laufen“ aufgrund von orthopädischen Problemen auf. Als Beschwerdebilder gelten Schmerzen am Kniegelenk oder der Achillesferse. Für ihre Studie zum Effekt von dynamischen Carbon-Einlagen im Laufsport ließ Frau Öksüz Probanden igli Carbon-Einlagen tragen. Die Ergebnisse zeigen eine deutliche Reduzierung der Innenrotations- und Dorsalextensionsmomente an Ferse sowie der Außenrotations- und Dorsalextensionsmomente am äußeren Mittelfuß. Ein weiteres Plus der Einlage: Sie reduziert die Hüftinnenrotation und sorgt für ein ausgeglichenes Gangbild. Die gesamte Studie finden Sie unter www.medi.biz/igli-studie.

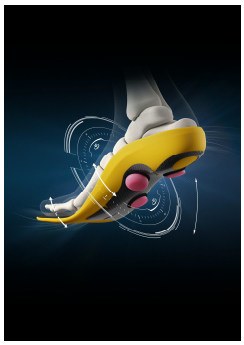

***

Bei der NovaPED S90 Carbon Edition Hallux Rigidus handelt es sich um einen Einlagenrohling in hochwertiger und bewährter Folientechnik. Die integrierte Carbon Rigidusfeder versteift den ersten Strahl des Fußes und führt so zu Entlastung von schmerzhaften und degenerativ veränderten Großzehengrundgelenken. Gestalten Sie den Rohling entsprechend der Kundenbedürfnisse und ihres Versorgungskonzepts. Mehr Infos unter www.schein.de.

***

Anita care – neuer Spezial-BH Caroline. Spezial-BH mit filigraner Karoprint auf weicher, unkomplizierter Mikrofaser mit extra-weicher Schale. Hochwertige Verarbeitung mit verstürzten Kanten ohne sichtbare Nähte im Cup. Die Prothesentauschen aus feinmaschigem Tüll sind sanft zur Haut, die kaschierende Schaumschale und der mit kräftigem Powertüll unterlegte Rücken geben angenehmen Halt. Erhältlich in Light Rose und Night Blue. www.anita.com

***