ORTHOPÄDIE AKTUELL
10/2016
eurocom
• WIR • ENTWICKELN • GESUNDHEIT •

DER FALL DES MONATS

BRUSTLYMPHÖDEM NACH MAMMAKARZINOM-OPERATIONEN

Dr. med. Monika Hörner, Fachärztin für Frauenheilkunde / Ärztliches Qualitätsmanagement QMBiBB

Noch in den 80er-Jahren des 20. Jahrhunderts wurde die brusterhaltende Operation (BET), z.B. eine Quadrantenresektion, oft ohne eine adäquate intramammäre onkoplastische Deckung des entstandenen Defektes durchgeführt. Das bedeutete, dass es nach Abklingen postoperativer Schwellungen zu tiefen Einziehungen im OP-Bereich und Verziehungen der gesamten Restbrust kam (Abb.1).

Abb. 1: BET mit Quadrantensektion rechts, unten, außen

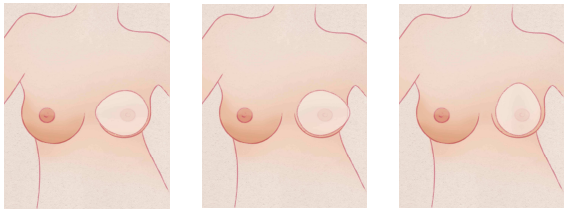

Abb. A1-3: Volumendefizite im mittleren und oberen Brustbereich sowie im Unterbrustbereich können durch geeignete Schalenepithesen und Änderung der Positionierung ausgeglichen werden.

Die Konsistenz konnte nach Jahren der eines Knorpels ähneln. Ohne die Unterstützung durch erfahrene Bandagistinnen, die entsprechende Silikonausgleichstücke in Prothesen-BHs einpassten, behalfen sich viele Patientinnen mit der Einlage von Watte, um den Defekt zu kaschieren. Was dies für die Psyche der Patientin bedeutete, kann man nur erahnen. Viel ist seither für die Verbesserung des kosmetischen Ergebnisses und somit der Situation der Patientinnen getan worden. Beginnend mit der Entwicklung spezifischerer onkoplastischer OP-Methoden, fortlaufender Verbesserung der Kompressionsbustiers/-shirts und BHs, bis hin zur Erweiterung der Manuellen Lymphdrainage zur Komplexen Physikalischen Entstauungstherapie (KPE = Manuelle Lymphdrainage + Hautpflege + Kompressionstherapie + Bewegungsübungen + unterstützende Selbstbebehandlung). Die Zertifizierung interdisziplinärer Brustzentren, in denen die Behandlung nach den S3-Leitlinien zur Diagnostik und Therapie des Mammakarzinoms der Deutschen Krebsgesellschaft und der Deutschen Gesellschaft für Senologie durchgeführt wird, gewährleistet, dass nur Operateure mit einem entsprechenden OP-Spektrum in die Behandlung der Patientinnen involviert werden (Abb. 2+3, mit freundlicher Genehmigung von Chefarzt PD Dr. med. E. Weiss, interdisziplinäres Brustzentrum Böblingen (iBB)).

Abb. 2: BET bei Mamma-Care, oben innen

Abb. 3: Tumoradaptierte Reduktion bei Mamma-Care und Angleichung der gesunden Brust [1]

Nachdem mit der Einführung der Sentinel-OP die Notwendigkeit der Entfernung von mind. 10 Lymphknoten aus der Achsel der betroffenen Seite nur bei einem Befall der meist 1-3 Wächterlymphknoten laut Leitlinie gegeben ist, ist auch der Anteil an Armlymphödemen

deutlich zurückgegangen. In einer Studie mit 1000 teilnehmenden Patientinnen zeigte Dr. Netopil den Rückgang von 37,6% in 1972 auf 6,2% in 2007. Dem gegenüber konnte bei 19% der Patientinnen ein Brustlymphödem festgestellt werden, bei 9,3% lag ein Thoraxwandödem vor [2]. Wie kommt es dann, dass das Brustlymphödem nicht in den Fokus der nachsorgenden Ärzte und Lymphtherapeuten gewandert ist? Zunächst sind die Symptome des Brustlymphödems meist subakut mit einer oft moderaten Schwellung, die die Patientinnen als „schwere Brust“ beschreiben, die selten schmerzhaft ist. Oft beginnt oder verschlechtert sich das Ödem, wenn eine Bestrahlung der Brust vorgenommen werden muss [2], wie auch eine Beobachtungsstudie am iBB ergeben hat [3].

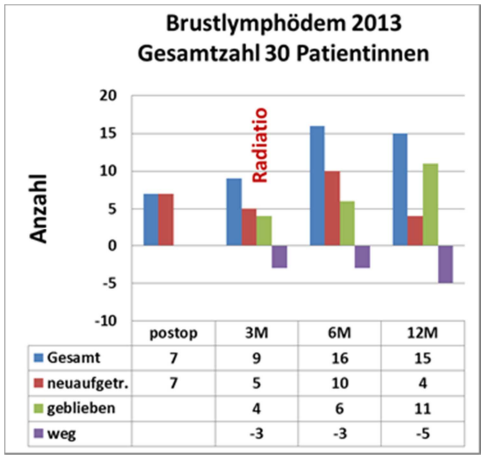

In vielen Fällen wird das kosmetische Ergebnis durch ein leichtes Lymphödem scheinbar verbessert. Einerseits erhalten betroffene Patientinnen oft die Auskunft, dass sich die Schwellung von allein zurückbildet, andererseits sind die verschiedenen Möglichkeiten der Kompressionstherapie nach MLD einem nicht unerheblichen Teil der Lymphtherapeuten nicht bekannt.

Wird das Ödem nicht mittels KPE abgeleitet, reduziert sich zwar die Flüssigkeit, aber das zurückbleibende Eiweiß der Lymphe führt zu einer Fibrosierung der Brust, was wiederum zu schmerzhaften Verhärtungen und Einziehungen an der Brust führt. Das zuvor kosmetisch gute Ergebnis ist dann dahin (Abb.4).

Abb. 4: Z. n. BET re., 2011 Brustlymphödem festgestellt, trotz empfohlener KPE wurde keine Hilfsmittelverordnung ausgestellt, Befund 2014: Fibrose mit daraus resultierender Asymmetrie und Einziehung.

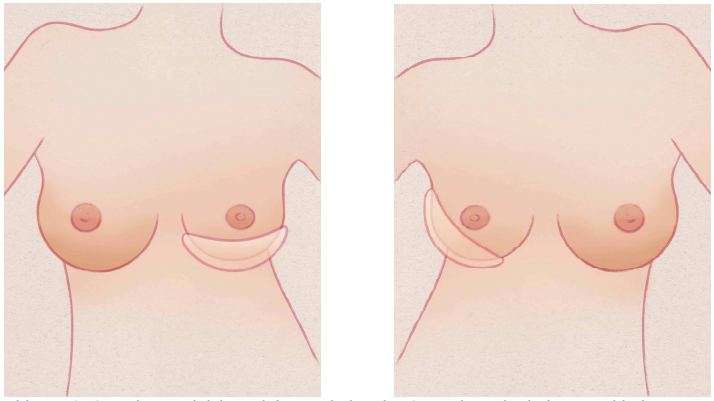

Abb. B1-2: Gewebeausgleich nach brusterhaltender Operation oder bei unterschiedlichem Brustvolumen. Anwendungsorte: Im Bereich der Brustspitze, unten oder seitlich, mit oder ohne Haftpad zu tragen.

Mögliche Abhilfe: geeigneter Kompressions-BH in Kombination mit Bandagenmaterial für die Entstauung. Alternativ Kompressionswesten in Maßanfertigung.

Die Gesellschaft deutschsprachiger Lymphologen erstellte eine Leitlinie zur Diagnostik und Therapie der Lymphödeme. Leider sind die Inhalte dieser Leitlinie vielen Klinikärzten, niedergelassenen Kollegen und auch Physio- und Lymphtherapeuten nicht bekannt. Anders ist es nicht zu erklären, dass immer noch viele Patientinnen nur mit Manueller Lymphdrainage, ohne adäquate Kompressionstherapie behandelt werden. Dies ist nicht sinnvoll, da es binnen weniger Stunden zu einer Reödematisierung des zuvor behandelten Bereiches kommt. Am interdisziplinären Brustzentrum Böblingen wurde deswegen bereits

2010 ein „Lymphnetzwerk am iBB“ gegründet, das durch Ausbildungs- und Refresher-Kurse in KPE für Physiotherapeuten und Vorträge für Betroffene, Ärzte, Bandagisten und Mitarbeiter der Krankenkassen die Etablierung der leitliniengerechten KPE vorantreibt. Ergänzt wird dies durch die Entwicklung von Behandlungsstandards, die für die Kooperationspartner im Lymphnetzwerk verbindlich sind. Die Information aller beteiligten Berufsgruppen und der Patientinnen macht die Kommunikation auf Augenhöhe erst möglich und fördert die Compliance bei Betroffenen sowie im Team der Therapeuten.

Fazit: Die adäquate Behandlung des Brustlymphödems ist ein Schlüssel zum Erhalt eines kosmetisch guten Ergebnisses. Sie der Patientin vorzuenthalten kann nicht nur körperliche, sondern auch seelische Komplikationen nach sich ziehen.

QUELLEN

[1] M.Hörner, Wiederaufbau der Brust während oder nach Brustkrebsoperationen; Lympholife 26, 18-19.

[2] Barbara Christine Netopil , Inaugural-Dissertation zur Erlangung des Grades eines Doktors der Medizin des Fachbereichs Medizin der Justus-Liebig Universität Giessen, Häufigkeit sekundärer Arm-, Mamma- und Thoraxwandödeme nach Mammakarzinomtherapie heutzutage. Eine retrospektive Studie mit 1000 einseitig am Mammakarzinom operierten Patientinnen (mit Erstdiagnose von 2000-2007) S.35-36.

[3] M.Hörner Prophylaktische Manuelle Lymphdrainage nach Mammachirurgie in der unmittelbaren postoperativen Phase, Erste Ergebnisse der Böblinger Studie; Lymphologie in Forschung und Praxis 1/2015, 24-27.

KORRESPONDENZADRESSE

Dr. med. Monika Hörner, Klinikverbund Südwest, Krankenhaus Böblingen, Frauenklinik, Bunsenstr.120, 71032 Böblingen

WUSSTEN SIE SCHON…

was Brustprothesen leisten?

Mit dem Ratgeber Brustprothesen informiert eurocom über die Versorgungsmöglichkeiten nach der Entfernung eines Mammakarzinoms. Brustprothesen und Brustausgleichsteile helfen Frauen nach einer Brustkrebsoperation, indem sie verlorenes Brustvolumen optisch ausgleichen, dem Aussehen und Bewegungsverhalten der natürlichen Brust sehr nahe kommen und Folgekomplikationen – wie Haltungsschäden oder Schulter- und Nackenbeschwerden – vorbeugen. Sie sind bei der teilweisen oder vollständigen Entfernung der Brust ebenso erforderlich wie nach brusterhaltender Operation sowie bei ein- oder beidseitiger Fehl- oder Rückbildung der Brust. Damit widmet sich die Publikation einer Erkrankung und ihren Folgen, von der zunehmend viele Frauen betroffen sind. Etwa 75.000 Neuerkrankungen werden jedes Jahr von den Gesundheitsbehörden gezählt, Tendenz steigend. Im Zentrum stehen dabei die Fragen: Was leistet die moderne Brustprothetik nach einer radikalen oder brusterhaltenden Operation? Was ist bei der Verordnung der Hilfsmittel zu beachten und welche Versorgungsansprüche hat die Patientin? Erfahrungsberichte dokumentieren die Beweggründe, die bei der Entscheidung für ein Leben mit Brustprothese eine Rolle spielen. Erhältlich unter www.eurocom-info.de.

INDUSTRIETICKER

Der flachgestrickte Kompressionsbody VenoTrain curaflow von Bauerfeind gewährleistet intensive Kompression und besonderen Komfort für Lymphpatienten. Das feinmaschige Zweizuggestrick übt bei Bewegung einen stabil hohen Arbeitsdruck aus und verbessert den Transport der Lymphe. Therapeutische Vorzüge der Linie sind der hohe Mikrofaser-Anteil im Gestrick, spezielle Komfortzonen und der Verzicht auf Nähte im empfindlichen Brustbereich. www.bauerfeind.com

***

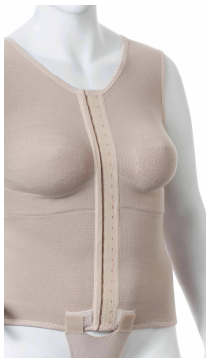

Die LYMPHATREX®-Produkte von THUASNE überzeugen durch Materialien mit höchstem Tragekomfort und maximaler Bewegungsfreiheit bei gleichzeitig hervorragender medizinischer Wirkung und optimaler Passform. Beispiel Weste: glatt eingefasste Hals- und Achselausschnitte, anatomisch gestrickte Cups ohne zusätzliche Naht und Unterbruststreifen für hohe Passform und verbesserte Symmetrie. Mehr Infos unter www.thuasne.de

***

LymphOFit von Anita ist ein besonderes Lymphentlastungs-Material. Die spezielle Noppenform erzielt eine Massage- und Drainagewirkung auf der Unterhaut und den kleinen Lymphgefäßen. Dadurch wird der Lymphabfluss aktiviert und verbessert. Gleichzeitig wird die Narbenrückbildung unterstützt. Guter Feuchtigkeitstransport und Luftdurchlässigkeit sorgen für ein angenehmes Hautklima. www.anita.com

***

Die neue Plantar Fasziitis Socke Body Armor® Sleeve von DARCO ist die perfekte Hilfe bei Fersensporn, Fersenschmerzen und Schwellungen. Die hochwertige Bandage „made in Germany“ erfüllt alle Ansprüche an eine passgenaue und moderne Kompressionssocke. Der angenehme Tragekomfort ist durch die moderne Herstellungsart gegeben. Unterschiedliche Kompressionszonen sorgen für einen optimierten Blutfluss und unterstützen die physiologischen Strukturen des Fußes. Die Bandage lindert die mit einer Plantarfasziitis verbundenen Beschwerden, indem sie die Durchblutung fördert, Ödeme und die Ermüdung des Fußes reduziert. www.darco.de

***